Aus dem Zahnärztlichen Institut der Kgl. Universität Breslau.
(Direktor Geh. Medizinalrat Prof. Dr. Partsch.)

Zur Klinik der Kieferzysten.

Auf Grund von 416 Fällen,
beobachtet in der Poliklinik für Zahn- und Mundkrankheiten
des Zahnärztlichen Institutes der Königl. Universität Breslau.

Inaugural-Dissertation

der

Hohen Medizinischen Fakultät der Universität Breslau

zur

Erlangung der Doktorwürde

in der

Medizin und Chirurgie

vorgelegt von

Paul Rosenstein,
Arzt und Zahnarzt, Assistent des Institutes.

Breslau 1912.

Gedruckt mit Genehmigung der Medizinischen Fakultät der Universität Breslau.

Referent: Prof. Dr. Partsch.
Korreferent: Prof. Dr. Küttner.

Sonderabdruck aus der **Deutschen Monatsschrift für Zahnheilkunde.**
30. Jahrgang. 1912. Heft 3/4.
Verlagsbuchhandlung Julius Springer in Berlin.

Meiner Mutter

Digitized by the Internet Archive
in 2026

https://archive.org/details/IA41548206_0160

Die Kieferzysten sind in den letzten Jahrzehnten Gegenstand einer eingehenden Bearbeitung gewesen. Die Zahl der kasuistischen Mitteilungen ist kaum zu übersehen. Die Diagnostik und Therapie ist nicht zum geringsten Teile durch die Arbeiten Partschs und seiner Schüler einwandfrei geklärt. Das Interesse der letzten Jahre hat sich insbesondere der Genese der Zysten zugewandt und hier eine Reihe wichtiger Aufschlüsse gebracht (Partsch, Witzel, Römer, Astachoff, Pröll). Gefehlt hat es aber bisher an einer statistischen Bearbeitung eines größeren klinischen Materials. Die einzige größere Statistik stammt von J. Witzel, der in seiner Monographie von 1896 eine Statistik über 105 Fälle veröffentlicht hat. Jede Statistik liefert allerdings nur relative Angaben, da sie von vielen Zufälligkeiten abhängig ist. Bei einer Statistik von wenigen Fällen — Kuhlo z. B. hat eine Statistik über 13 Fälle veröffentlicht — bringt jeder hinzukommende Fall eine derartige Veränderung der Zahlenwerte mit sich, daß sie keinerlei Anspruch auf allgemeinen Wert erheben kann. Eine größere Statistik dürfte immerhin geeignet sein, noch manchen wichtigen Beitrag zur Klinik der Kieferzysten zu liefern. Ich habe es daher auf Anregung von Herrn Geh. Rat Partsch unternommen, das reiche Material unserer Poliklinik an Kieferzysten nach dieser Richtung hin zu bearbeiten.

In 20 Jahren (1890 bis Mitte Mai 1911) kamen im ganzen gegen 500 Patienten mit Kieferzysten in unsere Beobachtung. Über 416 dieser Fälle existieren verwertbare Aufzeichnungen; davon waren 394 Wurzelzysten, 13 Follikularzysten und 9 Zysten, bei denen ein Zusammenhang mit dem Zahnsystem nicht nachweisbar war.

Haderup hat das Verhältnis der Wurzelzysten zu follikulären Zysten zu Zysten nicht dentalen Ursprungs = 50 : 10 : 4 angegeben (Grünwald). Bei unserem Materiale beträgt es 50 : 1,7 : 1,1. Nach Parreidt kommt auf 100 von Zähnen ausgehenden Zysten eine nicht

mit dem Zahnsystem zusammenhängende; auch diese Angabe kann ich nicht bestätigen, da wir auf 407 Wurzel- + Follikularzysten 9 nicht von den Zähnen ausgehende beobachtet haben, also etwa auf 100 Zahnzysten 2 anderen Ursprungs.

1. Wurzelzysten.

Ich wende mich zunächst zur Betrachtung der Wurzelzysten, die fast 95 % unserer Fälle ausmachen.

Mit ihrer Genese hat sich infolge ihrer praktischen Wichtigkeit eine größere Zahl von Autoren beschäftigt. Mit einigen Worten will ich auf die neuesten Arbeiten eingehen, bei denen besonders zwei Fragen im Brennpunkte des Interesses stehen; zuerst die Herkunft des Zystenepithels. Nachdem die Lehre von der Abkunft des Zystenepithels von den Malassezschen „débris épithéliaux“ lange Zeit unwidersprochen geherrscht hatte, trat Grawitz 1906 mit seiner Ansicht von der direkten Herkunft des Zysten- vom Mundepithele hervor. Nur wenige Autoren haben sich seiner Ansicht angeschlossen, wie Schuster und insbesondere Fischer und Landois, die schreiben: „Die Epithelisierung von Wurzelgranulomen geschieht wahrscheinlich nicht, wie bisher angenommen, durch die ruhenden Epithelreste im Periodontium (Malassez), sondern durch das einwandernde regenerationsfähige Mundhöhlenepithel, teils durch einen Fistelkanal, welcher die Spongiosa und Mundschleimhaut nach außen perforiert hat, teils durch Deckepithel von der alterierten Zahnfleischpapille aus entlang der Wurzelhaut.“

Perthes hat sich in ausführlicher Weise gegen Grawitz' Hypothese ausgesprochen und Partsch hat die der Grawitzschen Ansicht zugrunde liegenden Irrtümer dargetan und die Abstammung des Zystenepithels von den Malassezschen Epithelresten durch neue Untersuchungen wiederum bewiesen. Astachoff hat an einem größeren Leichenmateriale die vorliegende Frage geprüft und stellt an die Spitze seiner Schlußbetrachtungen den Satz „Als Quelle der Epithelauskleidung der Zahnwurzelzysten dienen in den meisten Fällen die Reste von embryonalem Epithel, die beständig in der Zahnwurzelhaut gefunden werden“. Und ähnlich spricht sich Pröll auf Grund seiner Untersuchungen aus. Wir können also Grawitz' Ansicht wenigstens für die große Mehrzahl der Wurzelzysten heute schon als vollständig widerlegt bezeichnen.

Die zweite wichtige Frage betrifft den Beginn der Zystenentwicklung: die Frage, ob im Bindegewebe oder im Epithel der Anfang der Zystenbildung zu suchen sei. Partsch vertritt seit

längerer Zeit den Standpunkt, daß im Bindegewebe der Schwerpunkt der Zystenentwicklung liege, während Witzel und Römer ihn im Epithel suchten. Pröll, der von Römer mit Nachuntersuchungen der Partschschen Untersuchungen beauftragt wurde, ist auf Grund eingehender Studien zur Anerkennung des von Partsch vertretenen Standpunktes gekommen, so daß auch in dieser Beziehung jetzt eine Einigung zu bestehen scheint.

Wir wenden uns zur Statistik unseres Wurzelzystenmaterials: Stärkere Beteiligung des weiblichen Geschlechtes an der Zystenbildung wird von Partsch und Sachse angegeben, während Kuhlo und Perthes die gleiche Beteiligung beider Geschlechter beobachtet zu haben glauben. Witzel hat sogar eine etwas größere Beteiligung des männlichen Geschlechtes beobachtet, nämlich 56,2 % bei Männern, 43,8 % bei Frauen. Wir haben 149 Wurzelzysten bei Männern gegen 245 bei Frauen beobachtet, d. h. 37,8 % beim männlichen und 62,2 % beim weiblichen Geschlechte. Partsch wirft wegen der stärkeren Beteiligung der Frauen die Frage auf: „ob nicht auch diese Tatsache durch den zarteren Bau der Kieferknochen bei den Frauen erklärlich ist?“ Diese Frage wird auch von Sachse aufgerollt und bejaht. Wir werden eine gewisse Zartheit im Knochenbau noch als Erklärung mancher Eigentümlichkeiten der Zysten heranzuziehen haben, vielleicht kommt aber bei der Disposition der Frauen zur Zystenbildung noch ein anderer Punkt in Betracht. Die Zyste nimmt ihren Ursprung aus einem epithelhaltigen Granulome, und diese Granulome sind ein Produkt der chronischen Periodontitis. Da nun diese in der Regel infolge weit fortgeschrittener Karies entsteht, stellt die Zystenentwicklung in der überwiegenden Mehrzahl der Fälle eine Folgekrankheit der Karies dar. Nach Jung verhält sich nun die Karies bei Männern zu der bei Frauen wie 2 : 3. Es ist also nicht ohne weiteres abzulehnen, daß auch dieser Umstand für die Disposition zur Zystenbildung von einer gewissen Bedeutung ist.

Daß der Oberkiefer das weitaus größere Kontingent zu den Wurzelzysten stellt, wird übereinstimmend von allen Seiten berichtet (Wedl und Heider, Parreidt, Partsch, Witzel, Römer). Witzel beobachtete im

Oberkiefer	bei	Männern	44
„	„	Frauen	32
			76 = 72,4 %
Unterkiefer	„	Männern	15
„	„	Frauen	14
			29 = 27,6 %

Unsere eigenen Beobachtungen sind:

im Oberkiefer bei Männern 132
„ Frauen 209
341 = 86,5 %

im Unterkiefer bei Männern 17
„ Frauen 36
53 = 13,5 %

Die Erklärung für das häufigere Auftreten von Wurzelzysten im Oberkiefer haben wir ohne Zweifel in dem lockereren Bau des Oberkieferknochens zu suchen. Die Wurzelzysten sind „häufiger an Zähnen des Oberkiefers als des Unterkiefers, weil die spongiöse Beschaffenheit des Oberkiefers dem Wachstum einen viel geringeren Widerstand entgegensetzt als die starre Kortikalis des Unterkiefers“ (Römer).

Witzel beobachtete 52 rechts- und 44 linksseitige Wurzelzysten. Berechnet man diese Zahlen, entsprechend unserem Materiale, auf eine Gesamtzahl von 394, so ergeben sich 213 rechts- gegenüber 180 linksseitigen. Diese Zahlen stimmen mit unseren Beobachtungen durchaus nicht überein; von unseren 394 Wurzelzysten fanden sich 208 links und 186 rechts, also fast umgekehrte Zahlen, wie Witzel gefunden hat. Ich halte die verschiedene Beteiligung beider Seiten für etwas Zufälliges, trotzdem Scheff auch mehr linksseitige als rechtsseitige Extraktionen in seiner Kariesstatistik aufführt. Gerade die große Differenz unserer Zahlen und der Witzels bestärkt mich in meiner Ansicht.

Eine weitere Frage, über die in der Literatur Uneinigkeit herrscht, ist die, welche Zähne den Haupanteil an der Zystenbildung haben. Die Schneidezähne werden von Gerber und Fryd angegeben, Charvot schuldigt den Eckzahn und die Bikuspidaten an, Bayer die Molaren, Partsch, Witzel und Perthes Schneidezähne und Bikuspidaten, Kehr Schneide-, Eck- und kleine Backenzähne gegenüber den Molaren. Eine genaue Statistik über die Beteiligung der einzelnen Zähne existiert bisher nicht.

Die Frage, welcher Zahn den Ausgangspunkt der Zyste bildet, ist, besonders bei größeren Zysten, nicht immer leicht zu beantworten. Vorausgegangene periodontitische Erscheinungen, tiefe bis ins Cavum reichende Karies eines einzelnen Zahnes, Verlagerung der Nachbarzähne und das Röntgenbild werden meist den richtigen Weg weisen. In anderen Fällen bringt die Operation die Aufklärung, da man dann häufig die nackte Wurzelspitze des betr. Zahnes in die Zystenhöhle ragen sieht oder bei nicht mehr erhaltungsfähigen Wurzeln

eine Kommunikation mit der Alveole konstatieren kann. In einem von uns beobachteten Falle (Fall 2), bei dem sich vor der Operation der Ausgangspunkt der großen Zyste (6 : 4,5 cm) nicht feststellen ließ — die stärkste Vorwölbung und eine feine Öffnung fand sich beim Eckzahne, der aber, ebenso wie seine Nachbarn, auf elektrischen Strom reagierte — fand sich bei der Aufklappung der Knochen oberhalb des früher extrahierten ersten Molaren durchbrochen, so daß dieser Zahn mit Sicherheit als der schuldige zu bezeichnen war.

Trotzdem ließ sich in 110 Fällen nicht mit Bestimmtheit sagen, von welchem Zahne die Zystenbildung ihren Ausgang genommen hatte. Da nämlich trotz Entfernung des schuldigen Zahnes die Zysten-

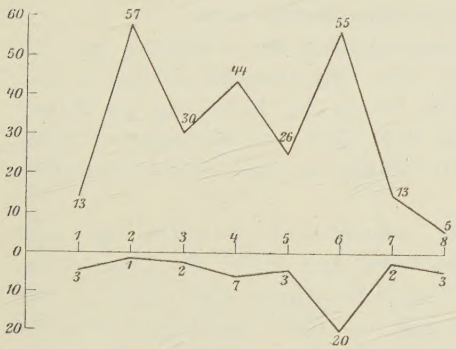

Abb. 1.

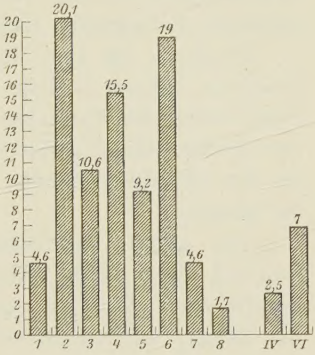

Abb. 2.

bildung ruhig fortschreiten kann, kommt es vor, daß in einem völlig oder großenteils zahnlosen Kiefer Zysten zur Beobachtung kommen, aus deren Sitz man wohl Folgerungen auf ihren ungefähren Ausgangspunkt, z. B. Bikuspidatengegend ziehen kann, die aber, besonders wenn sie größere Ausdehnung erreicht haben, keinen sicheren Schluß auf ihren Ausgangspunkt gestatten. Alle unsicheren Fälle sind unberücksichtigt geblieben, wodurch sich die größere Zahl nicht näher lokalisierter Wurzelzysten erklärt.

In 284 von unseren Fällen also ließ sich ein bestimmter Zahn als Ausgangspunkt der Zyste mit Sicherheit bezeichnen. Diese verteilen sich auf die einzelnen Zähne folgendermaßen: (Auf der Abszisse sind die Zähne, auf der Ordinate die Zystenzahl verzeichnet) (s. Abb. 1).

Setzen wir die Gesamtzahl der Zysten = 100, so ergibt sich folgendes Bild, wobei von Unterkieferzähnen nur der erste Bikuspis (IV) und der erste Molar (VI) berücksichtigt sind, da eine prozentuale

Berechnung bei den übrigen Zähnen wegen der geringen Anzahl wertlos erscheint (s. Abb. 2).

Wir sehen also, daß im Oberkiefer der kleine Schneidezahn und der sechsjährige Molar an erster Stelle stehen, während im Unterkiefer überhaupt nur dieser im größeren Umfange beteiligt ist, der ungefähr die Hälfte sämtlicher Unterkieferwurzelzysten verursacht. Fassen wir die einzelnen Zahngruppen des Oberkiefers zusammen, so verursachten die

Schneidezähne	70
Eckzähne	30
Bikuspidaten	70
Molaren	73

Wurzelzysten, so daß von einer besonderen Beteiligung einer bestimmten Zahngruppe nicht gesprochen werden kann.

Wodurch ist nun die Verschiedenheit im Auftreten an den einzelnen Zähnen bedingt? Bei dem Verhalten der Zysten zu dem Geschlechte der Patienten wurde bereits der Beziehung der Karies zur Zystenbildung gedacht. Es liegt nahe, die Zystenentwicklung an den einzelnen Zähnen in Beziehung zu ihrer Kariesdisposition zu bringen.

Die größte Kariesstatistik stammt von Scheff, der eine Statistik über 33452 Zähne des Ober- und 18657 des Unterkiefers veröffentlicht hat. Zu einem Vergleiche eignen sich allerdings nur die Zähne des Oberkiefers, da aus den oben dargelegten Gründen die Beteiligung des Unterkiefers an der Zystenbildung sehr gering ist. Zum Vergleiche benutze ich Scheffs zweite Tabelle, in der er die entsprechenden Zähne beider Seiten addiert und zum Vergleiche mit Linderers Statistik auf 1000 reduziert hat. Er hat hier im Oberkiefer 647 Zähne berechnet, ich habe unsere Zystenfälle auf die gleiche Zahl umgerechnet. Es ergeben sich so nachfolgende Kurven (s. Abb. 3).

Man sieht, daß sich Karies- und Zystenkurve teilweise zu entsprechen scheinen, teilweise jedoch stark differieren. So fällt bei beiden Kurven die starke Beteiligung des ersten Molaren besonders in die Augen gegenüber der geringeren Beteiligung der anderen Mahlzähne und der Anstieg beider Kurven zum ersten Prämolaren. Hingegen weisen die Kurven bei den Schneidezähnen die größte Verschiedenheit auf. Während der mittlere Schneidezahn das größte Karieskontingent stellt, ist bei den Zysten der seitliche der besonders beteiligte, worauf Partsch schon 1892 hingewiesen hat. Die Erklärung hierfür ist wohl wieder mit Partsch in der geringeren Dichte des den kleinen Inzisivus umgebenden Knochens zu suchen.

Das bevorzugteste Alter für die Zystenbildung ist nach Charvot die Zeit vom 20.—25. Lebensjahre, Neumann nimmt mit Witzel hierfür das 20.—30. Jahr in Anspruch.

Das Alter ist bei 348 unserer mit Wurzelzysten behafteten Patienten verzeichnet. Zum besseren Vergleiche habe ich Witzels Statistik auf ungefähr die gleiche Zahl (350) gebracht. Es kamen zur Beobachtung:

	Witzel	Eigene Beobachtung
Bis zum 12. J.	13	9
vom 13.—20. „	47	48
21.—30. „	170	113
31.—40. „	77	97
41.—50. „	27	53
51.—60. „	10	22
61.—70. „	7	4
Über 70 „		2

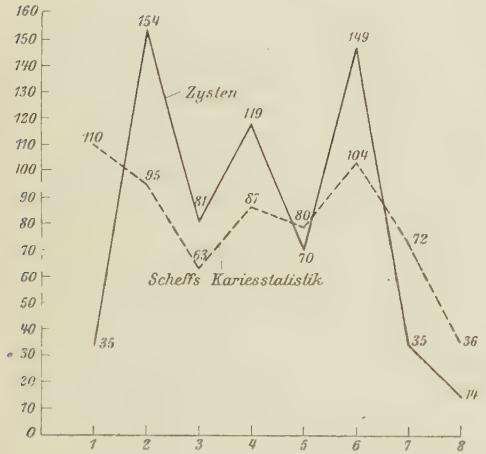

Abb. 3.

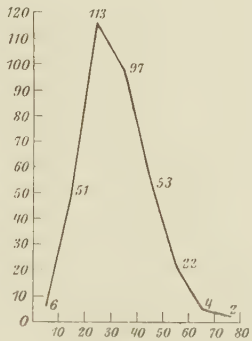

Abb. 4.

Wir sehen also, daß nach unseren Beobachtungen das 21.—30. Lebensjahr fast $^1/_3$ aller Zystenträger aufzuweisen hat; an zweiter Stelle kommt das 31.—40. Jahr. Eine Kurve möge diese Verhältnisse noch klarer veranschaulichen, wobei ich auf der Abszisse die Lebensjahre, auf der Ordinate die Zahl der von uns beobachteten Zysten aufzeichne (s. Abb. 4).

Auch diese Zahlen mögen mit den entsprechenden Zahlen der Kariesstatistik verglichen werden. Westphal[1]) hat ein Material von

[1]) Herr Zahnarzt Westphal-Tammerfors hatte die Liebenswürdigkeit,

15000 Patienten nach dem Lebensalter tabellarisch zusammengestellt. Auch zirka der 3. Teil seiner Patienten stand im 20.—30. Lebensjahre. Aber während das erste Lebensdezennium nur vereinzelte Zystenträger aufzuweisen hat und auch das zweite noch weit hinter dem dritten zurückbleibt, weist die Kariesstatistik schon im ersten Dezennium eine sehr erhebliche Zahl auf und das 10. -20. Lebensjahr zählt fast ein Viertel sämtlicher Patienten. Hingegen steht das 30.—40. Lebensjahr, das in der Zystentabelle an zweiter Stelle steht, in der Kariestabelle auf gleicher Höhe mit dem ersten Dezennium. Von da an fällt die Karieskurve schnell ab.

Während nämlich im Milchgebiß und während des Zahnwechsels die Karies bereits einen erheblichen Umfang hat, sehen wir in dieser Zeit von Zystenbildung wenig. Besonders im Milchgebiß spielen akute periodontale Prozesse die größte Rolle. Hingegen sehen wir nach dem gemeinsamen Höhepunkte im 3. Jahrzehnt die Karieskurve schnell, die Zystenkurve sehr allmählich abnehmen. Es ist dies vielleicht so zu deuten, daß die kariösen Prozesse doch einige Jahre brauchen, bis sie zur Pulpa vorgedrungen sind und zum Absterben der Pulpa mit ihren Folgeerscheinungen führen. Es vergehen auch sicherlich immer einige Jahre, bis die Zystenbildung in Erscheinung tritt. So mag es vielleicht erklärlich sein, daß wir in einem Alter, wo die Karies wesentlich abnimmt, die Zysten, die doch in der überwiegenden Mehrzahl eine Folgeerkrankung derselben sind, noch in erheblichem Maße zu beobachten Gelegenheit haben.

Von der Beteiligung des Milchzahngebisses an der Bildung von Wurzelzysten findet sich in der Literatur wenig. Nur ein Fall wird von Perthes berichtet, der allerdings von Lartschneider als follikuläre Zyste des darunterliegenden permanenten Zahnes gedeutet wird: Zur Abgrenzung von den Follikularzysten ist von einer Milchzahnzyste nicht nur zu verlangen, daß die Wurzeln des Zahnes zu der Zyste in Beziehung stehen, sondern vielmehr noch, daß der Zystensack geschlossen ist; sobald bemerkt wird, daß die Zahnkrone eines bleibenden Zahnes in den Zystenraum hineinragt, hat man es mit einer follikulären Zyste zu tun.

Wir haben 4 Fälle beobachtet, die sicher als von Milchzähnen ausgehend zu bezeichnen sind. 2 der Fälle sind im 2., einer im 4. Bericht unserer Poliklinik veröffentlicht. Der 4. ist folgender.

Fall 1. Theodor. B., 11 Jahre. 25. III. 1903. Patient bekam angeblich ungefähr um Neujahr eine Schwellung an der linken Wange, die

mir die erwähnte Tabelle aus seinem auf der 67. Versammlung deutscher Naturforscher und Ärzte zu Lübeck 1895 gehaltenen Vortrage zur Verfügung zu stellen, wofür ich ihm auch an dieser Stelle besten Dank sage.

nach einigen Tagen zurückging, wobei sich Eiter aus dem Zahnfleisch links oben entleert haben soll. Schmerzen sollen nur vorübergehend in leichtem Maße bestanden haben, und zwar wird der (falsch durchgebrochene) zweite Bikuspis als der damals schmerzhafte bezeichnet. Spannung im Gesicht, Schwellung des Augenlides oder der Drüsen sollen, trotz der starken Vorwölbung an der linken Wange, nicht vorhanden gewesen sein. Nach einigen Wochen wiederholte sich der ganze Vorgang, die Schwellung ging wieder bis auf eine leichte Vortreibung zurück, um dann (im ganzen 3—4mal) in derselben Weise wiederzukehren. Seit drei Tagen ist die Schwellung wieder prall aufgetreten; keine Schmerzen.

Die linke Wange zeigt entsprechend dem Oberkiefer eine beträchtliche, scharf von der Umgebung abgrenzbare Vorwölbung, die Konsistenz ist fluktuierend. Die Weichteile des Gesichts sind frei von irgend welchen akut-entzündlichen Veränderungen. Drüsen B und C, sowie einige kleine Halslymphdrüsen, auf beiden Seiten fühlbar, nicht empfindlich.

Beim Öffnen des Mundes zeigt sich der Alveolarteil des Oberkiefers vom Eckzahn an, von einer beträchtlichen Vorwölbung eingenommen, die oben bis über die Übergangsfalte hinausreicht und auch nach der Gaumenfläche zu den Knochen vordrängt. Die Schwellung ist von fluktuierender Konsistenz in ihrem oberen Abschnitt, zeigt an ihrem Rande harten Knochen, bis auf eine Stelle an der hinteren Umgrenzung. Es stehen

$$\underline{|1\,2\,3\,4\,5\,6}$$

$\underline{|\overset{\circ}{4}}$ kariös mit freiliegender Wurzel, palatinal abgedrängt. $\underline{|5}$ bukkal abgedrängt, sehr locker. Zwischen $\underline{|\overset{\circ}{4}}$ und $\underline{|\overset{\circ}{5}}$ ist eine Fistelöffnung, aus der dünnflüssiger, stinkender Eiter herausquillt. Mit einer Sonde gelangt man hier in eine weite Höhle, die bis über 7 cm nach innen oben hineinreicht. An ihrer Wand sind höckrige, harte Erhebungen zu fühlen.

Hinter dem sehr lockeren zweiten Bikuspis, der bukkal und distal vom zweiten Milchmolaren steht, findet sich eine eindrückbare Stelle im Knoche

26. III. Bromäther-Narkose (12 g). Exzision der bukkalen Wand mit $|\overset{\circ}{4}\,\overset{\circ}{5}$ von $|_{3-6}^{\circ}$. Aus der Höhle dringt stinkender Eiter. Tamponade.

28. III. Dem Knaben ist es gut gegangen. Entfernung des Tampons; Tiefe volle 5 cm. Kolossale Aufblähung in allen Dimensionen.

29. IV. Tampon fortgelassen.

Diese 4 Patienten standen alle im Zahnwechsel (10 bezw. 11 Jahre). Sämtliche Zysten gingen von Milchmolaren aus; ein Fall betraf den Unterkiefer.

Trauma als Ursache einer Zystenbildung beobachteten Cattlin, Charézime, Dependorf, Williger, Seefeld. Williger hat in 2 Jahren 20 auf ein Trauma zurückzuführende Wurzelzysten beobachtet, $8\,\%$ seiner sämtlicher Zystenfälle, eine auffallend hohe Zahl, wenn ich bemerke, daß wir in 20 Jahren keinen einzigen Fall beobachtet haben, bei dem sich ein Trauma als Entstehungsursache sicher nach-weisen ließ. Die Ätiologie ist ja klar: ein Trauma führt zum Absterben der Pulpa, es kommt zu einer Infektion, chronischer Periodontitis, Zystenbildung. Bei dem Falle von Charézime schreibt Williger, daß die schnelle Entwicklung der Zyste (6 Monate) zu einer äußerlich wahrnehmbaren Schwellung auffallend sei, ohne sich weiter zu der Frage zu äußern.

Wir hatten in letzter Zeit Gelegenheit, einen Fall zu beobachten, der große Ähnlichkeit mit dem von Charézime publizierten aufweist.

Fall 2. Gerhard M., 15 Jahre, 6. VII. 1911. Patient gibt an, im Februar beim Rodeln gestürzt zu sein und sich auf die linke Gesichtshälfte geschlagen zu haben. Danach sei langsam am linken Oberkiefer eine Schwellung entstanden, die ihm keine Schmerzen verursacht habe. Alle Tage habe sich morgens eine geringe Menge gelblicher, klebriger Flüssigkeit entleert.

Äußerlich ist am Patienten an der linken Oberkieferhälfte eine Schwellung bemerkbar, die sich bis in die Gegend des margo infraorbitalis erstreckt. Bei der Inspektion des Mundes ergibt sich folgender Zahnbestand: |1 2 3 4 5 7. Die linke Gaumenhälfte ist stark vorgewölbt, während die rechte normal ist. In der Gegend von |3 ist im Vestibulum oris der Knochen eindrückbar; Pergamentknittern. Palatinal gelangt man mit der Sonde durch eine feine Öffnung am Eckzahn entlang in eine ungefähr $4^1/_2$ cm tiefe Höhle. Auf elektrischen Strom reagieren 3| etwas herabgesetzt.

Operation: Bei dem Patienten wird unter Lokalanästhesie ein großer Bogenschnitt von |2—6 geführt und die Schleimhaut zunächst von dem Eckzahn nach oben geschoben. Der Knochen ist so verdünnt, daß er federt und dem Messerdruck nachgibt. Er läßt sich mit dem Messer so ausschneiden, daß ein ungefähr markstückgroßer Defekt entsteht, durch den man übersieht, daß eine 6 cm tiefe, $4^1/_2$ cm hohe, zum Teil mit Eiter gefüllte Zyste besteht, die weit nach hinten ausladet. Es muß deshalb hinter |3 oberhalb der alten Extraktionsnarbe von |6 eingegangen werden, um auch die hintere Partie gut abzuleiten. Bei der Freilegung dieser Gegend stellt sich heraus, daß der Knochen oberhalb von |6 in Fünfpfennigstückgröße bereits durchbrochen ist und lediglich von der Zystenhaut bedeckt wird. Diese ganze Stelle wird innerhalb des Knochens ausgeschnitten und beide Höhlen werden so tamponiert, daß die Schleimhaut in sie, sowohl vor wie hinter |3 eingeschlagen wird, |3 mit seinem Knochen rippenartig stehen bleibt; ungefähr 3 m lange Jodoformstreifen haben in der Höhle Platz.

10. VII. Patient klagte über Schmerzen am ersten Tage nach der Operation. Tampon hält den Lappen in der gewünschten Lage. Schwellung mäßig.

13. VII. Die Tampons werden entfernt. Die Lappen sind noch nicht ganz eingeschlagen. Während der Tamponentfernung kollabiert der Knabe. Ausspülung der Höhle fördert keinen Eiter mehr hervor. Erneuerung der Tampons.

19. VII. Entfernung der Tamponade. Ausspülen der Höhle mit Kochsalzlösung, leichte Tamponade.

24. VII. Entlassen. Höhle stark verkleinert, epithelisiert; keine Sekretion, keinerlei Beschwerden.

Daß diese große Zyste sich innerhalb 4 Monaten entwickelt hat, ist nicht anzunehmen. Auch der Ausgang von dem seit längerer Zeit fehlenden 6 läßt das Trauma als ätiologisches Moment ausschließen. Wir müssen vielmehr annehmen, das bereits im Februar im Inneren des Kiefers eine Zyste vorhanden war. Es läßt sich aber nicht von der Hand weisen, daß der Unfall auf die bereits in der Entwicklung begriffene Zyste von einer gewissen Wirkung war. Darauf deutet die enorme Ausdehnung der Höhle, besonders bei

einem so jungen Individuum, und das erst seit dieser Zeit beobachtete stärkere Wachstum hin. Es ist also anzunehmen, daß das Trauma bei der bereits vorhandenen kleinen Zyste ein schnelleres Wachstum hervorgerufen hat, sei es infolge einer in das Zysteninnere erfolgten Blutung, sei es dadurch, daß es einen stärkeren Reiz auf die im Bindegewebe vor sich gehenden Proliferationsvorgänge ausgeübt hat. Dieselbe Erklärung dürfte wohl auch für den Fall Charézimes Geltung haben.

Eine traumatische Entstehung muß man wohl für die Fälle annehmen, wo sich an einem äußerlichen intakten Zahne eine zerfallene Pulpa und Wurzelzyste findet, ohne daß sich der Patient an ein Trauma zu erinnern weiß. Solche Fälle kommen am häufigsten an den unteren Schneidezähnen vor. Unter solchen Traumen hat man besonders an das Aufbeißen auf harte Gegenstände z. B. Nüsse zu denken. Folgender Fall möge dies erläutern:

Fall 3, Alfred L., Buchhalter, 27 Jahre. 29. IV. 1905. Patient leidet seit zwei Jahren an einer Schwellung am Alveolarfortsatze in der Gegend von $\overline{2\,1}$. Schwellung ca. zehn Tage, dann Inzision mit Entleerung gelblich-roter Flüssigkeit. Die Schwellung geht zurück, kommt nach $^1/_4$ Jahr wieder. Viermal Rezidiv und Inzision. Vor ca. vier Wochen spontane Eiterentleerung zwischen $\overline{3\,2}$. Vor ca. drei Wochen auswärts $\overline{1}$ trepaniert an der Kaufläche, angeblich ohne jeden Schmerz.

Schneidezähne im Unterkiefer stark abgekaut. Auftreibung des rechten Unterkiefers, Kinngegend. Keine Drüsenschwellung. An der Außenseite des Unterkiefers ca. 5 cm breite, ca. 3 cm hohe Schwellung. Zahnfleisch nur $^1/_2$ bis $^3/_4$ cm vollkommen normal, deutlich von der Geschwulst abgegrenzt, deutliche Fluktuation; auf der Höhe der Geschwulst kleine Narbe (Inzision). Ganze Partie auf Druck nicht empfindlich. $\overline{1}$ deutlich dunkel verfärbt, Trepanation auf der Kaufläche. Perkussion ziemlich deutlich gedämpft.

Die Probepunktion entleert gelblich-milchigen Inhalt, übelriechend. — Ferner s. Fall 5.

Papsch schuldigt in einem Falle das Einlegen einer Kanüle ins Antrum als ätiologischen Faktor der Zystenentstehung an. Es ist aber in der Anamnese bemerkt, daß bei der Extraktion des einen Bikuspidaten „Abfluß einer größeren Menge übelriechenden Eiters durch die Alveole“ erfolgt sei. Es ist wohl danach nicht zweifelhaft, daß die Zyste bereits zur Zeit der Extraktion bestanden hat.

Partsch hat darauf aufmerksam gemacht, daß Füllung des die Zyste verursachenden Zahnes „die Ansammlung von Flüssigkeit um die Wurzelspitze begünstigt“. Bei der Durchsicht unseres Materials habe ich ebenfalls den Eindruck gehabt, als ob sich an Wurzelfüllung und Füllung eines Zahnes öfters Zystenbildung anschließe, oder vielmehr das Wachstum einer schon bestehenden Zyste dadurch beschleunigt werde. Man braucht hierbei wohl nicht immer an das Durchstoßen eines Guttaperchapoint durch das Foramen apicale zu

denken, wonach Boennecken an den beiden mittleren Schneidezähnen eines Patienten Zystenentwicklung beobachtete.

Bei der Richtung, nach der hin sich die Zyste entwickelt, sieht man wieder die Dichtigkeit des Knochengewebes als maßgebendes Prinzip. „In den meisten Fällen entwickelt sich die Zyste nach der Seite hin, wo der geringste Widerstand von Seiten des Knochens sich findet.“ „Am Oberkiefer wiederum sieht man die Zysten viel häufiger nach der Gegend der Kieferhöhle und der Außenwand des Alveolarfortsatzes sich entwickeln, als nach dem harten Gaumen“ (Römer). Wedl und Heider nahmen noch an, die Zysten könnten nur die faziale Wand aufblähen, trotzdem Parmentier bereits 1856 eine von den Schneidezähnen ausgehende, zum harten Gaumen zu entwickelte Zyste beschrieben hatte. Ähnliche Fälle sind später in größerer Zahl beschrieben worden (Lindt, Philipp u. a.). Nach Partsch gehen sie fast nur von den Frontzähnen aus, auch Perthes erwähnt die Gaumenbeteiligung bei Schneide- und Eckzahn-, und ihr selteneres Vorkommen bei Molarenzysten.

Wir beobachteten Beteiligung des Gaumens in 61 Fällen, also in 15,5 %. Hierbei kamen die verschiedensten Stadien zur Beobachtung. In den fortgeschrittenen Fällen bestand Auftreibung des Gaumens, in leichteren Fällen Eindrückbarkeit des Knochens und Pergamentknittern, auch ließ sich bei einigen Patienten ein scharfer Knochenrand abtasten. Zuweilen bestand Eiterausfluß an der labialen Seite, wenn der Patient mit der Zunge oder dem Finger die geschwollene Stelle am Gaumen berührte. In einer Anzahl von Fällen konnte der Schwund des Knochens am Gaumen erst bei der Operation festgestellt werden.

Fall 4. Emil Sch., Tischler, 32 Jahre. 14. XI. 1898. Patient gibt an: Vor ca. $^3/_4$ Jahren habe er am rechten Oberkiefer, ohne daß er sich an irgend welche Zahnschmerzen erinnern könnte, eine Geschwulst wahrgenommen, die, ohne ihn zu schmerzen, immer größere Dimensionen angenommen habe. Der ihn behandelnde Arzt habe mehrfach Inzisionen gemacht, welche stets zur Entleerung einer Flüssigkeit führten, die zuerst dunkel und „brandig“ gewesen sei, bei den späteren Einschnitten aber einen immer helleren Farbenton verbunden mit einem süßlichen Geschmack angenommen habe. Er selbst habe dann eine Inzision versucht, aber immer hätten sich die Wunden rasch geschlossen und die Geschwulst sei von neuem wieder aufgetreten. In späterer Zeit sei die Schwellung sogar mehrfach von selbst aufgegangen.

Bei der äußeren Betrachtung des Gesichtes bemerkt man an der rechten Oberkieferhälfte eine etwa dreimarkstückgroße, kugelig gewölbte und ziemlich scharf umschriebene Schwellung der Wange, welche sich von der Gegend des zweiten Bikuspis bis zum Nasenflügel und nach oben bis zum Augenlide erstreckt. Die Haut über derselben erscheint normal und zeigt auch keine entzündliche Veränderung. Bei der äußeren Palpation fühlt man eine elastisch-harte Geschwulst mit glatter Oberfläche und gleichmäßig abfallenden Rändern, die nur nach unten zu eine kleine

Rinne aufweisen, welche die Grenze des dort einsetzenden Processus alveolaris darstellt. Die innere Inspektion zeigt eine der äußeren Lage entsprechende pflaumengroße Schwellung in der Gegend des ersten Bikuspis, die sich aber nicht auf das Vestibulum oris beschränkt, sondern auch auf den Prozessus alveolaris übergreift und sich hier bis an die Medianlinie des harten Gaumens erstreckt. Auf dem nach unten ragenden Teile der bukkal gelegenen Geschwulst sieht man eine gelblich-weiße Stelle, die, durch Nekrose hervorgerufen, hier einen spontanen Durchbruch der angesammelten Flüssigkeit vorbereitet. Ferner ist dieser Teil der Schwellung auf seiner Höhe deutlich fluktuierend. Palatinalwärts dagegen bemerkt man auf der Höhe der Geschwulst ein deutliches Nachgeben des Knochens, verbunden mit Pergamentknittern.

Operation: Mit einem Schneidemeißel wird eine breite Eröffnung der Zyste vorgenommen, und die obere Lamelle, bei der hier schon der Knochen bis auf die äußerste Umrandung vollständig resorbiert ist, von der bukkalen Seite abgetragen. Dann wird die Höhle mit Jodoformgaze tamponiert.

17. XI. Patient klagt über Schlaflosigkeit (wahrscheinlich Jodoform Ursache). Leichte Schwellung der rechten Wange. Der Tampon liegt sonst reizlos. Bromwasser.

21. XI. Erneuerung der Tamponade. Die Höhle ist $2^1/_2$ cm tief, und quer 4 cm breit.

25. XI. Höhle wird offen gelassen. Ausspritzungen verordnet.

6. I. Tiefe der Höhle 2 cm. Querrichtung $3^1/_2$ cm.

Fall 5. C. Förster, 32 Jahre. 3. VIII. 1904. Patient hat vor mehr als zwei Jahren im linken Oberkiefer eine kleine Geschwulst am Gaumen bemerkt, welche dann später von einem Zahntechniker inzidiert worden sei, ohne Eiter usw. zu entleeren. Da Patient nie nennenswerte Beschwerden gehabt hat, so trat er erst jetzt in Behandlung, wo sich die Geschwulst auch auf der fazialen Kieferseite zeigte; eine neue Inzision auf der Fazialfläche verschaffte ihm nur vorübergehend Besserung.

Fazial ist am linken Oberkiefer dicht an der Medianlinie eine über haselnußgroße Geschwulst mit eindrückbarer, fast fluktuierender Mitte fühlbar. Die Ränder sind knochenhart. Palatinal stellt sich fast dasselbe Bild dar. Bimanuell palpiert fühlt man fazial die Fluktuation bei Druck von palatinal her.

Die Röntgenaufnahme zeigt auch schon das Bild einer Zyste.

|1 2 3 völlig intakt. |1 etwas dunkler in Farbe und Perkussionston und leicht nach palatinal verdrängt. |4 tief zerstört.

Extraktion von 4 unter Kokain-Adrenalin. Durch Sondierung läßt sich keine Verbindung mit der Geschwulst feststellen. Palatinal wird unter Kokain-Adrenalin mit Schere und Schneidemeißel ein Stück der Wand exstirpiert. Im Spiegel sieht man die eingesunkene faziale Wand unter Fingerdruck sich bewegen. Von der Wurzel von |1 ist wenig zu bemerken. |1 leicht gelockert. Tamponade.

Fall 6. Gertrud S., 15 Jahre. 28. VI. 1910. Patientin erscheint wegen einer Geschwulst am harten Gaumen und Eiterausflusses oberhalb der oberen Schneidezähne. Sie gibt an, daß die oberen Schneidezähne vor ca. zwei Jahren gefüllt worden seien; vor sechs Wochen habe sie zuerst die Schwellung am Gaumen, vor 14 Tagen den Ausfluß von Eiter bemerkt. Schmerzen seien in der ganzen Zeit nicht aufgetreten, die Schwellung habe sich langsam entwickelt.

Äußerlich ist im Gesicht der Patientin keine Veränderung bemerkbar. Die Inspektion des Mundes zeigt neben kariösen viele gefüllte Zähne. 2 1 | 1 2 mit Zement gefüllt. Am vorderen Teile des harten Gaumens bemerkt

man in der Wurzelgegend von $\underline{2}\,1|$ eine leichte Schwellung, die sich in der Mitte leicht eindrücken läßt. Sie setzt sich labial auf das Zahnfleisch fort, das hier mäßig vorgewölbt ist und im Wurzelbereich von $\underline{1}|$ eine feine, der Sonde unzugängliche Öffnung zeigt, die frei von Granulationen ist. Aus ihr quillt spontan und besonders bei Druck auf die Schwellung am Gaumen reichlich Eiter. Dieser ist hellgelb und dünnflüssig. Empfindlich ist nur $\underline{1}|$ auf Kronendruck, die benachbarten Zähne gar nicht. Drüsenschwellung ist nicht vorhanden.

Operation am 1. VII. Bei der Patientin wird ein Bogenschnitt oberhalb des lateralen Schneidezahnes gemacht, und der Knochen freigelegt; eine hanfkorngroße Stelle ist durchbrochen, sonst liegt er dick und ohne besondere Veränderung der Zyste auf. Ein fünfpfennigstückgroßes Stück wird abgemeißelt und versucht, die Zyste freizulegen, und aus ihrem Lager auszuheben. Es gelingt mit dem Löffel unter Eröffnung der Zystenhöhle. Die in die Höhle hineinragende Wurzel des $\underline{2}|$ wird mit dem Bohrer abgetragen; dann läßt sich die Zystenwand in Stücken aus der Höhle herausheben, was dadurch besondere Schwierigkeiten macht, daß die Zyste sich hinter der Wurzelspitze absenkt. Die Höhle dehnt sich so aus, daß auf der rechten Seite die Kieferhöhlenschleimhaut bloßgelegt wird; es zeigt sich ein zehnpfennigstückgroßer Defekt an der Unterwand, wo die Gaumenschleimhaut bloß liegt. Einpulvern von Isoform, Schleimhautnaht, Kompressionsverband.

5. VII. Sehr geringe Schwellung, keine Beschwerden, geringe Verfärbung, primäre Heilung.

8. VII. Geheilt entlassen.

Fall 7. Anna F., 50 Jahre. 6. I. 1911. Bei der Patientin besteht seit zehn Jahren eine Sekretion in der Gegend der linken Schneidezahnwurzeln, die seit einigen Monaten eitrig ist. Vor einigen Tagen sind ihr $|\,1\,2$ extrahiert worden.

Es besteht eine Vorwölbung in der Gegend von $|\,\underline{1-3}$, die sich auch nach dem Gaumen zu erstreckt. Die Vorwölbung ist sowohl in der Alveolar- wie in der Gaumenpartie eindrückbar und gibt Fluktuationsgefühl. Bei Druck auf die linke Seite des eindrückbaren harten Gaumens kommt aus der Alveole von $|\,\underline{1}$ leicht getrübte Flüssigkeit.

Operation: Unter Novokain-Adrenalin Bogenschnitt. Nach Abpräparieren der Schleimhaut wird die Vorderwand der Zyste exzidiert, der Rand der Exzisionsöffnung mit Schneidemeißel und Messer geglättet. An der Unterseite der Zyste am Gaumen ist der Knochen vollständig geschwunden. Durch die Alveolen von $|\,1\,2$ aus gelangt man mit der Sonde in die Höhle, die eine Tiefe von 2 cm hat. Isoform, Jodoformgazetampon, der den Lappen in die Höhle einschlägt.

9. I. Wechsel der Tampons, der Lappen hat sich gut in die Höhle eingelegt.

16. I. Wundränder überhäutet. Tampon weggelassen.

25. I. Höhle gut ausgekleidet, Ränder glatt. Tiefe $1^3/_4$ cm.

13. II. Höhle hat sich auch im äußeren Umfang verkleinert. Tiefe $1^1/_4$ cm. Keine Beschwerden.

In 46 von unseren Fällen mit Beteiligung des Gaumens ließ sich der schuldige Zahn ermitteln. Es gingen aus vom

mittleren Schneidezahne	4
seitlichen „	17
Eckzahne	5
den Bikuspidaten	11

ersten Molaren	7
zweiten Molaren	2

Die meisten zum Gaumen zu wachsenden Zysten gehen also von den Schneidezähnen aus, wobei der kleine Schneidezahn die größere Anzahl stellt. Dieser Umstand muß in der anatomischen Beschaffenheit dieser Oberkieferpartie seinen Grund haben, da wir die gleichen Verhältnisse bei den Gaumenabszessen finden. Bei den Biskuspidaten und Molaren findet man Beteiligung des Gaumens wohl dann, wenn der Prozeß von den palatinalen Wurzeln ausgeht.

Lartschneider hat die anatomischen Verhältnisse der Frontzähne mit Rücksicht auf die von ihnen ausgehenden Kiefererkrankungen untersucht und kommt zu folgenden Schlüssen. Es gibt zwei Arten von Kiefern: I. solche mit stark entwickelten Juga alveolaria, mit sehr dünnen, unter Umständen (besonders beim Eckzahne) fehlenden labialen Knochenwänden; II. solche, bei denen die Juga wenig entwickelt sind und sich beim kleinen Schneidezahne öfters sogar eine kleine Fossa vorfindet. Die Wurzel des kleinen Schneidezahnes verläuft dann „schief nach oben und rückwärts“ in die Spongiosa hinein und ist häufig im obersten Teile rückwärts gekrümmt. Lartschneider hat seinen Untersuchungen die von den Wurzeln ausgehenden eitrigen Prozesse zugrunde gelegt und findet bei der ersten Gruppe schnell entstehende Zahnfleischabszesse und -fisteln, bei der zweiten chronische Prozesse im Innern der Spongiosa. “Sobald ein Alveolarabszeß nach rückwärts in die Spongiosa des Oberkiefers durchgebrochen ist, — und bei oberen seitlichen Schneidezähnen liegen die Bedingungen für solche Komplikationen besonders günstig — kann sich der Eiter im Bereiche der Spongiosa nach allen Richtungen ausbreiten, besonders nach rückwärts im Innern des geräumigen Gaumenfortsatzes“.

Wenn wir diese Befunde auf die Kieferzysten übertragen, so finden wir bei der ersten Gruppe Entwicklung nach dem Vestibulum oris zu, bei der zweiten Gruppe langsame Entwicklung im Innern des Kiefers und schließlich Verdünnung und Vorwölbung des Gaumenknochens. Hierzu stimmt, daß wir letzteren Fall besonders häufig beim lateralen Schneidezahne finden.

Viel häufiger als nach dem Gaumen hin wachsen die Oberkieferzysten ins Antrum hinein, was ja in der anatomischen Beschaffenheit des Oberkiefers leicht seine Erklärung findet. Die Zysten können hier unbemerkt ohne Aufblähung der fazialen Kieferwand sich vergrößern und das Antrum bis auf einen schmalen Spalt zusammendrängen. Diese Zysten haben in der Diagnostik viel Verwirrung angerichtet, da ihre Differentialdiagnose gegenüber dem Empyem nicht immer

leicht ist, und haben das Aufstellen des bisher noch nicht erwiesenen Krankheitsbildes „Hydrops antri Highmori" verursacht. Trotzdem Coleman schon 1864 erklärt hatte, daß die meisten Fälle von Hydrops antri Oberkieferzysten wären, hat es noch Jahrzehnte gedauert, bis es zur scharfen Abgrenzung der Kieferzysten gekommen ist, wobei Kunerts klare Ausführungen besonders zu erwähnen sind.

Die Fälle von Wurzelzysten, die ohne Aufblähung der äußeren Kieferwand verlaufen, gehören immerhin zu den Seltenheiten, wenn es auch nicht richtig ist, wenn Grünwald 1896 behauptete: „Im Leben scheinen Knochenzysten des Oberkiefers ohne Vortreibung der Wände überhaupt noch nicht bekannt zu sein." Zwei derartige Fälle sind bereits im zweiten Bericht unserer Poliklinik (1895) veröffentlicht. Wir haben im ganzen etwa 20 derartige Fälle zur Beobachtung bekommen. Man kann also zwar bei der Differentialdiagnose zwischen Empyem und Zyste, sobald eine Auftreibung besteht, ersteres ausschließen, aber nicht umgekehrt, wo eine Auftreibung fehlt, die Diagnose Zyste fallen lassen. Von unseren Zystenfällen, die sich völlig im Innern des Oberkiefers entwickelt hatten, erwähne ich ein charakteristisches Beispiel:

Fall 8. Paul H., Bäcker, 29 Jahre. 22. VI. 1909. Bei dem Patienten wurde in Narkose Extraktion vieler Wurzelreste vorgenommen. Als $\frac{3}{}$ extrahiert wurde, folgte die Gingiva dem Zuge der Zange, so daß das Zahnfleisch am Ligamentum circulare mit der Schere abgetragen werden mußte. Bei der nunmehr erfolgten Extraktion von $\frac{3}{}$ gelangte mit dem Eckzahn die vordere Lamelle des Alveolarfachs mit heraus, und es ergoß sich eine ziemlich erhebliche Menge glitzernder Flüssigkeit aus der Extraktionswunde. Eine Sonde gelangt ungefähr 3 cm tief in eine glatte Höhle. Weder am Gaumen, noch an der bukkalen Seite war bisher etwas von der Zyste zu bemerken.

24. VI. Über $|\frac{3}{}$ wird die Schleimhaut unter Kokain-Adrenalin-Anästhesie bogenförmig gespalten. Nach Abhebelung des Lappens liegt die Zystenhöhle frei. Der Eingang wird mit dem Schneidemeißel erweitert. Nach Glättung der Ränder wird der Schleimhautlappen über den oberen Höhlenrand gelegt und die Höhle mit Jodoformgaze tamponiert.

25. VI. Tampon wird belassen. Wunde gut.

3. VII. Beginnende Epithelisierung der Ränder. Unten liegt noch etwas vom Knochen frei. Jodoformeinstäubung.

5. VII. Der freiliegende Knochen ist mit Granulationen bedeckt. Die übrigen Ränder sind epithelisiert. Einstäubung von Isoform.

17. VII. Höhle gut.

Bei dem weiteren Wachstum verlötet der Zystenbalg mit der Kieferhöhlenschleimhaut, und es kann zur Perforation kommen, wobei sich der Zysteninhalt in die Kieferhöhle und von da in die Nase ergießt. Dieser Durchbruch kann, wie Witzel und Harmer behaupten, zu Empyem führen - Magitot beobachtete einen solchen Fall (Partsch) — muß es aber durchaus nicht, wie 2 im zweiten Bericht unserer Poliklinik angeführte Fälle beweisen und wie auch Kunert

betont. Man darf bei der Diagnose eines Durchbruchs zur Kieferhöhle keinen zu großen Wert auf die anamnestischen Angaben der Patienten legen; denn diese geben bei Oberkieferzysten öfters an, es hätte sich reichlich Eiter durch die Nase entleert, auch wenn keine Kommunikation nachzuweisen ist, wobei man annehmen muß, es habe sich um aus der Nase stammendes Sekret gehandelt. Auch der Umstand, daß beim Luftpressen bei zugehaltener Nase sich Sekret aus der Zyste entleert, beruht nicht immer auf einer Kommunikation, sondern häufig darauf, daß durch die verdünnte Wand hindurch ein Druck auf den flüssigen Zysteninhalt ausgeübt wird, wie wir wiederholt bei der Operation gesehen haben; dieser Umstand beweist also keineswegs eine Kommunikation mit dem Antrum. Beweisend allein ist, außer direkter Sondierung, die Durchspülung nach vorheriger Ausspülung der Nase. Fließt bei der Ausspülung das Wasser klar oder mit Eiter vermischt in den Mund zurück, so handelt es sich um eine geschlossene Zyste, fließt klares Wasser durch die Nase ab, so haben wir eine ins Antrum perforierte Zyste vor uns, fließt Eiter durch die Nase ab (vorherige Reinspülung der Nase!) so ist die Differentialdiagnose zwischen vereiterter Zyste und Empyem noch nach den von Kunert angegebenen Gesichtspunkten klarzustellen, wobei man in letzter Zeit noch als wichtiges Hilfsmittel die Röntgenphotographie kennen gelernt hat.

In manchen Fällen kommt es auch vor, daß die Perforationsöffnung sich wieder schließt, so daß bei einer zweiten Untersuchung die Kommunikation mit dem Antrum nicht mehr nachzuweisen ist. Eine Illustration hierfür bietet der von Partsch und Treuenfels veröffentlichte Fall eines Arztes, der bei Druck auf die Kieferschwellung Eiter nach der Nase zu entleeren konnte, bei dem sich aber bei der Operation eine Kommunikation mit der Nase nicht fand. Wenn wir die Fälle, bei denen nur in der Anamnese sich Eiterung aus der Nase findet (auf Perforation einer Zyste in den unteren Nasengang kommen wir noch zu sprechen) als unsicher fortlassen — es kann sich zwar wie erwähnt, um eine wieder verschlossene Perforation handeln, es kann aber auch Sekretion aus der Nase vorliegen so wurden 15 Fälle beobachtet, wo die Zyste in die Kieferhöhle perforierte. In keinem dieser Fälle fanden wir ein Empyem, so daß man wohl das Auftreten eines Empyems nach Perforation einer Kieferzyste als Seltenheit bezeichnen darf. Die Ausheilung der Zyste ist in solchen Fällen allerdings immer verlangsamt. In einem Falle fand sich noch 5 Jahre nach der Operation eine Fistel zum Antrum; es bestand aber keine Eiterung. Immerhin besteht in solchen Fällen doch die Gefahr einer Infektion des Antrums. —

3 dieser Fälle sind bereits veröffentlicht (Partsch und Treuenfels, Kunert). Von den anderen führe ich folgende bezeichnende Krankengeschichten an.

Fall 9. Karl W., Droschkenbesitzer. 7. V. 1901. Der Patient gibt an, Ende November vorigen Jahres sei plötzlich auf der linken Gesichtsseite eine von heftigen Schmerzen begleitete Schwellung aufgetreten. Nach einigen Tagen habe durch eine Öffnung, die sich auf dem Alveolarkamm des linken zahnlosen Oberkiefers bildete, ein Ausfluß von Eiter nach dem Munde begonnen, der zunächst periodisch bis Anfang Dezember angehalten habe. Einmal sei in dieser Zeit auch ein heftiger Eiterausbruch aus der Nase erfolgt. Von chirurgischer Seite sei dann die Ausflußöffnung etwas erweitert und die dahinter vorgefundene Höhle (angeblich die Kieferhöhle) öfter tamponiert worden. Die Tamponade sei bis zum März fortgeführt worden. Die Höhle sei drei Wochen lang täglich vom Munde her ausgespült worden und dann, als die beabsichtigte Schließung der Öffnung nicht eintrat, geätzt worden.

Äußerlich ist keine Veränderung der Kiefer zu bemerken. Das Gebiß ist fast vollständig zerstört. Der linke zahnlose Oberkiefer zeigt in der Gegend des ersten Molaren auf dem Alveolarkamm eine kreisrunde Öffnung von $^1/_2$ cm Durchmesser. Um die Öffnung herum sind weißliche Ätzschorfe sichtbar. Oberhalb der Öffnung erweist sich die bukkale Wand des Oberkiefers als aufgetrieben. Der Knochen ist verdünnt und gibt dem Fingerdrucke nach. Die Sondierung der hinter der Öffnung liegenden Höhle ergibt eine Tiefe von 4 cm. An einer Stelle bietet die sonst weiche Bekleidung der Höhle der Sonde einen rauhen Widerstand. Es läßt sich nur ein sehr schwacher Luftstrom von der Nase her durchpressen. Beim Einspritzen von Wasser in die Öffnung kommt nur ein sehr geringer Teil zur Nase heraus, der weitaus größte Teil fließt durch die Öffnung in den Mund zurück. Das Wasser zeigt geringe Mengen flockigen Sekrets, jedoch keine Bestandteile von zähem Eiter.

Operation am 9. V. Nach Ausspülung wird der Zugang zu der Höhle dadurch gründlich erweitert, daß ein Teil des verdünnten Knochens und der Zystenwandung exstirpiert wird. Die Höhle wird dann mit Jodoformgaze tamponiert.

11. V. Der Tampon liegt gut und wird gelassen.

17. V. Der Tampon wird herausgenommen und zeigt nur den reinen Jodoformgeruch. Die Zystenhöhle ist jetzt vollkommen übersichtlich. Vom Wundrande werden noch kleine, von der Exstirpation herrührende Knochensplitter fortgenommen. Der Knochenrand liegt noch frei. Bei der Beleuchtung der Höhle wird die Stelle, an der die Kommunikation mit dem Antrum Highmori zeitweise bestand, dadurch deutlich erkennbar, daß bei dem Versuch, Luft von der Nase her durch das Antrum zu pressen, an der betreffenden Stelle sich die Epithelbekleidung von der Zystenwand etwas abhebt und vereinzelte kleine Luftbläschen auftreten. Nochmalige Tamponade mit Jodoformgaze.

Fall 10. Frl. F., 49 Jahre. 23. IV. 1907. Die Patientin bemerkt seit $^1/_4$ Jahr eine Schwellung am linken Oberkiefer. Ende Januar 1907 wurden Zähne extrahiert, doch die Schwellung dauerte fort. Außerdem besteht seit dieser Zeit eine Eiterung in der Gegend von 5. Schwellungen der Weichteile traten nicht auf. Die eingeführte Sonde dringt 3 cm tief in einen Hohlraum ein, kann aber 5 cm durch ihn in die Nase eingeführt werden. Aus der Nase keine Eiterung.

Operation: Mit bogenförmigem Schnitt wird unter Kokain-Adrenalin-Anästhesie die Schleimhaut des Mundes von der Zystenwand abgehoben. Als versucht wird, mit dem Messer ein markstückgroßes Stück der Wand

zu exzidieren, gewahrt man, daß das Messer bereits in die Kieferhöhle vordringt und sie an der hinteren unteren Wand eröffnet hat, so daß man frei in die gesunde Höhle hineinsieht. Es hat also die Zyste den Boden der Kieferhöhle perforiert, so daß die Gefahr bestand, bei der Exzision des Zystenbalges die Kieferhöhle breit zu eröffnen. Um einen sehr schwer schließbaren Defekt zu vermeiden, wird der Zystenbalg mit der äußeren Schleimhaut durch vier Seidennähte vernäht, damit die Kieferhöhle wieder geschlossen ist. Tamponade der Zystenhöhle mit Jodoformgaze.

Fall 11. Georg K., 42 Jahre. 12. XI. 1907. Vor einem Jahre wurde dem Patienten |2 gefüllt; bald traten in ihm Schmerzen auf. Darauf wurde die Füllung entfernt und der Zahn behandelt. Bei seiner Eröffnung trat Eiterentleerung auf. Das Gesicht schwoll an und nach 14 Tagen wurde |2 extrahiert, der an der Hinterfläche der Wurzel Arrosionen aufweist. Nach kurzer Zeit trat wieder Schwellung auf, namentlich übler Geruch aus der Nase. Seit acht Wochen erneute Schwellung an der Vorderfläche des Gesichts bis zum Orbitalrande hinauf.

Operation: Bei dem Patienten wird unter Kokain-Adrenalin an der Stelle, wo |2 fehlt, ein Lappenschnitt gemacht, der Lappen aufwärts präpariert; die Ablösung erfolgt wegen narbiger Veränderung nur mühsam; dabei zeigt sich, daß die Vorderwand des Processus alveolaris verdünnt ist. Nach ihrer Fortnahme gelangt man nach Ablösung einiger Granulationsmassen in eine von |2 aus sich nach hinten ziehende $2^1/_2-3$ cm tiefe Höhle, durch deren Hinterwand die Sonde in die Kieferhöhle vordringt. Nach gründlicher Ausräumung der Höhle erweist sie sich zum großen Teile glatt ausgekleidet. Nach ihrer Säuberung wird sie mit Jodoformgaze tamponiert und wegen der Enge des Zuganges der Hautlappen vollständig exzidiert, um auf die Dauer den Zugang von vorn zu sichern. Nach der Exzision ziemlich heftige Blutung, die aber durch Kompression gestillt wird.

In 5 Fällen wurde nach der Operation Auftreten einer Perforation zur Kieferhöhle beobachtet. Es ist anzunehmen, daß durch den Luftstrom bei starkem Pressen die dünne Zysten-Antrumwand, die wir ja auch öfters bei der Operation sich bewegen sehen, an einer Stelle eingerissen ist, und so eine Kommunikation mit der Kieferhöhle zustande kommt. In einem Falle haben wir wohl mit einer kleinen Wandnekrose zu rechnen.

Es kam auch ein Fall zur Beobachtung, bei dem völlig unabhängig voneinander Oberkieferzyste und Kieferhöhlenempyem derselben Seite bestanden:

Fall 12. Oskar Sch., Hilfsbremser, 27 Jahre. 24. X. 1902. Patient hat seit $^1/_2$ Jahr öfters Schwellungen am linken Oberkiefer. Seit 14 Tagen bemerkt er Eiterung aus der linken Nase, besonders frühmorgens, und empfindet dumpfen, drückenden Kopfschmerz links und in der ganzen Stirn. Er braucht 2—3 Taschentücher täglich.

Foetor ex ore. Es besteht außen eine ganz leichte Auftreibung nahe der Nase, welche unempfindlich ist. Im linken Oberkiefer sind Wurzelreste von |4 und |6 vorhanden, die anderen Zähne intakt. Ausspülung der Nase: nur Nasenschleim. Mittlerer Nasengang frei. Extraktion von 6, wobei die Zange, ohne Widerstand zu finden, etwas hoch rutscht. Nach der Extraktion stürzt Eiter aus der palatinalen Alveole, in deren Tiefe die Sonde hochdringt, ohne jedoch ganz frei beweglich zu sein. Sie stößt nach einem kurzen Stück wieder auf Widerstand. Einführung einer

Kupferkanüle und Probeausspülung. Die Flüssigkeit, welche noch etwas Eiter zutage fördert, fließt durch den Mund zurück, Kommunikation mit der Nase fehlt von hier aus.

Extraktion der Wurzelreste von $\underline{|4}$, an deren palatinalem sich eine längere Fungosität befindet. Die Sonde dringt auch durch die palatinale Alveole von $\underline{|4}$ ohne wesentlichen Widerstand in einen Hohlraum, welcher sich bei der Durchspülung als die Kieferhöhle erweist. Die Kochsalzlösung fließt durch die Nase ab und befördert ziemlich reichlich flockigen, säuerlich riechenden Eiter heraus. Tamponade beider palatinalen Alveolen bis in die Kommunikationsöffnungen.

18. XI. Patient, welcher keine Zeit hatte, wiederzukommen, war in der Zwischenzeit frei von jeder Eiterung aus der Nase und von Kopfschmerzen. Nach Entfernung der Tampons gelangt man bei $\underline{|6}$ etwa 3 cm tief, bei $\underline{|4}$ ist die Wunde nicht mehr sondierbar. Spülung erweist keine Kommunikation mit der Nase. Es wird von allen weiteren Eingriffen Abstand genommen.

Patient entzog sich der weiteren Beobachtung.

Daß sich das Wachstum der Zyste auch am Nasenboden bemerkbar macht, und sie hier als Vorwölbung unter dem vorderen Ansatze der unteren Muschel rhinoskopisch zu beobachten ist, wird von Gerber besonders hervorgehoben, ist auch von uns wiederholt beobachtet worden, gehört aber immerhin zu den selteneren Beobachtungen und kommt fast nur vor bei Zysten, die von den Schneidezähnen ausgehen. Perforationen von Oberkieferzysten in die Nase, wie sie z. B. Lindt und Torger veröffentlicht haben, beobachteten wir viermal. Zwei Fälle wurden bereits an anderer Stelle (Kunert, Partsch und Kunert) veröffentlicht. Die anderen Fälle sind folgende:

Fall 13. Sch., Kaufmann, 22 Jahre. 15. IX. 1896. Patient hatte früher tiefkariöse Wurzel von $\underline{2|}$, die extrahiert worden ist. Oberhalb der Wurzel zystöse Geschwulst, welche wiederholt inzidiert wurde, aber trotzdem nicht verschwand. Jetzt besteht beim Patienten außer einem vernarbten Defekt am Alveolarfortsatz eine kugelige Vorwölbung. Punktion derselben fördert einen besonderen Inhalt nicht zutage, auch gelingt es nicht, Flüssigkeit durchzuspülen durch die unterhalb bestehende Fisteläffnung.

Unter Kokainanästhesie wird eine Exzision der deckenden Schleimhaut gemacht, mit der Cooperschen Schere die Wand der Knochenauftreibung bloßgelegt. Es gelingt dann, mit der Schere in einen von mindestens $^1/_2$ cm dicker Knochenlamelle überdeckten haselnußgroßen Hohlraum einzudringen und denselben durch breite Exzision soweit freizulegen, daß die Spitze des kleinen Fingers in den Raum eindringen kann. Eiter oder Flüssigkeit entleert sich nicht. Die Höhle wird mit Jodoformgaze ausgestopft.

17. IX. Der Tampon zeigt Zersetzung durch seinen stinkenden Geruch. Nach der Operation war keine Schwellung eingetreten, auch keine Schmerzen. Nach Ausspülung der Wunde wird wieder mit Jodoformgaze tamponiert.

Bei der Inspektion der Höhle zeigt sich, daß die Tiefe von Granulationen eingenommen ist. Bei Luftdurchpressen wird die Schleimhaut der Nase vorgepreßt, deutliche Kommunikation zwischen Zyste und Nasenhöhle.

7. X. Der in die Zystenhöhle eingeführte Tampon tritt im unteren Nasengang heraus und inkommodiert den Patienten. Er wird deshalb entfernt, und die Zystenhöhle mit Jodoform eingestäubt.

19. X. Die Wunde ist beinahe vollkommen geschlossen, entleert kein Sekret, und Patient kann entlassen werden.

Fall 14. H., Zeitungsverleger. 16. IX. 1910. Nach Extraktion eines Molaren links oben ist eine Höhle zurückgeblieben, aus der sich dauernd Eiter entleert. Sie ist wiederholt von einem Zahntechniker ausgespült worden, ohne daß ein Verschluß eingetreten wäre.

Beim Patienten besteht an dem sonst zahnlosen linken Oberkiefer — nur $\lfloor^{23}$ steht — eine Auftreibung, die auf Druck Eiter entleert und in welche die Sonde ca. 2—3 cm eindringt und worin sie freibeweglich ist. Das Röntgenbild zeigt deutlich eine Höhlenbildung von Haselnußgröße.

Operation: Unter Novokain-Adrenalin-Anästhesie wird eine Aufklappung der Schleimhaut gemacht und dabei verdünnter Knochen nachgewiesen, bei dessen Exzision man in eine tiefe Höhle gelangt, welche mit der Nasenhöhle kommuniziert, indem der Luftstrom von ihr ohne weiteres eindringt. Größere Eiteransammlung ist nicht vorhanden. Die Höhle wird mit Jodoformgaze soweit tamponiert, daß die Wundränder unter dem Einfluß des Tampons stehen.

Der seltene Fall, daß eine Wurzelzyste nach außen perforiert, wurde einmal beobachtet. Die Erscheinungen waren derartig, daß zuerst an eine infolge chronischer Periodontitis bezw. Periostitis aufgetretene Wangenfistel gedacht werden mußte. Erst im Laufe der Behandlung stellte sich die richtige Diagnose „Zyste“ heraus, so daß die entsprechende Therapie eingeleitet werden konnte. Dieser Fall ist von Else Hamecher ausführlich publiziert worden.

Der Inhalt der Zysten ist sehr verschieden, je nachdem, in welchem Stadium die Zyste zur Beobachtung kommt. Der „normale“ Zysteninhalt, der sich in uneröffneten Zysten findet, „stellt eine helle, ziemlich dünnflüssige, seltener fadenziehende, eine dünnem Honig ähnliche Flüssigkeit dar, die arm an geformten Elementen zu sein pflegt. Einige Lymphkörperchen, meist stark verfettet, vereinzelte rote Blutkörperchen sind meist die einzigen zelligen Bestandteile. Häufig begegnet man Cholestearintafeln“ (Partsch). Daß bei dem im allgemeinen beschwerdelosen Wachstum der Zysten sie nicht sehr häufig uneröffnet zu beobachten sind, ist wohl verständlich. Nur 84 Zysten kamen völlig uneröffnet in Behandlung. Bei stärkerem Wachstum kommt es zu einer Perforation in das Vestibulum oris, und es bildet sich eine Fistel aus. Erwähnen möchte ich, daß diese Fisteln sich von den gewöhnlichen Zahnfleischfisteln, die sich bei chronischen Periodontitiden finden, darin unterscheiden, daß ihr Maul in der Regel nicht wie bei diesen mit einem Granulationsknopfe besetzt ist, sondern eine schmale, kaum sichtbare, auch mit der Sonde schwer auffindbare, feine Öffnung darstellt. Diese Öffnungen gewähren einerseits der Zystenflüssigkeit Abfluß, andererseits ist in

ihnen Eitererregern aus der Mundhöhle der Weg zum Zysteninhalte gegeben. Einen zweiten Weg zum Zysteninhalte stellen für die Infektionserreger die offenstehenden Wurzelkanäle der zerstörten Zähne dar, und schließlich bietet ihnen häufig ein therapeutischer Eingriff, die Inzision, den Weg. So kommt es, daß viele Zysten, wir beobachteten 145, vereitert zur Behandlung kommen. Nach Williger kann eine Vereiterung uneröffneter Zysten auch durch Schmelzsprünge nach Traumen zustande kommen.

Die Zystenflüssigkeit weist gewöhnlich alkalische Reaktion auf. Nur dreimal fand sich saure, einmal amphotere Reaktion. Cholestearin wurde teils makro-, teils mikroskopisch 67 mal nachgewiesen. In zwei Fällen fanden sich aus Cholestearin bestehende Konkremente. Im ersten Falle handelte es sich um eine seit 10 Monaten vom Patienten beobachtete Zyste. Bei der Operation entleerte sich „helle Flüssigkeit mit Cholestearin gemischt; in der Höhle eine perlenartige Konkretion von Cholestearin von Erbsengröße, die mit dem Löffel herausgenommen wird". Im zweiten Falle, der eine seit $^1/_4$ Jahr bemerkte Zyste betraf, ist im Operationsberichte, die „Entfernung eines Cholestearinkristalles" vermerkt.

Das Versenken eines Wurzelrestes in eine Zystenhöhle bei einem Extraktionsversuche wird öfters als ziemlich häufiges Ereignis hingestellt. Es fanden sich nur in 14 Zysten versenkte Wurzeln.

Das Vorkommen mehrerer Wurzelzysten bei einem Patienten ist mehrmals beobachtet worden (Baume, Hern und Gould, Kleinmann, Stoppany, Szabó, Dependorf, Boenecken). Philipp beobachtete sogar 4 Zysten bei demselben Patienten. Wir bekamen 13 Patienten mit mehreren Wurzelzysten in Beobachtung; 4 dieser Fälle sind bereits von Neumann veröffentlicht worden. Die übrigen Fälle führe ich an. (Ein Fall wird besonderer Verhältnisse wegen weiter unten zitiert werden, s. Fall 29.)

Fall 15. Mathilde B., 21. III. 1892. (Beob. 6 aus Partschs Arbeit von 1892.)

Vor einem halben Jahre entstand bei der sonst gesunden Patientin eine Schwellung am linken Oberkiefer, die auf Druck schmerzhaft war. Dieselbe machte sich wenig in der Fossa canina bemerkbar. Vor vier Wochen wurde der Versuch gemacht, einen Wurzelrest des ersten Bikuspis zu entfernen, dabei entleerte sich aus der Geschwulst eine helle, gelbliche Flüssigkeit, dünn, geruchlos, süßlich schmeckend. Die Menge betrug ungefähr einen Eßlöffel.

Mit der Zeit ist hin und wieder nach einigen Tagen, ohne daß Schmerzen auftraten, Entleerung geringer Flüssigkeiten erfolgt.

Jetzt besteht bei Patientin am linken Alveolarfortsatze eine gleichmäßige, harte Auftreibung des Oberkiefers in kleiner Walnußgröße. Die Extraktionswunde des ersten Bikuspis ist nicht vollständig verheilt, man gelangt mit einer feinen Sonde durch den Alveolarfortsatz 3 –$3^1/_2$ cm in die Tiefe, um dort auf Widerstand zu stoßen. Etwas dünne, helle

Flüssigkeit fließt aus der Höhle aus. Eröffnung der Zyste; Ausspülung, Jodoformgazetampon.

17. X. 1910. Da bei der Patientin, trotzdem der zweite Bikuspis links oben behandelt worden ist, aus einer feinen Fistel vor ihm, die aber nicht mit Granulationen besetzt ist, immer noch dünnflüssiger, zersetzter Eiter quillt und die eingeführte Sonde keine Klarheit verschafft, wird unter Novokain-Adrenalin unterhalb der Fistel bogenförmig inzidiert. Man gelangt dabei in eine fast walnußgroße, 3 cm tiefe Höhle, die mit übelriechendem Eiter angefüllt ist. An der hinteren unteren Wand der Höhle liegt, konkav ausgehöhlt, die Wurzel des zweiten Bikuspidaten bloß. Sie wird horizontal abgetragen und erweist sich bei näherem Zusehen mit einer bräunlichen Masse bedeckt. Der Lappen wird eingeschlagen, nach Jodeinblasung in die Höhle durch Tamponade festgehalten.

Fall 16. Berta L., 19 J. 3. X. 1893. Das Mädchen gibt an, bis vor $^1/_2$ Jahr gesund gewesen zu sein, bis sich langsam, allmählich, ohne Schmerzen eine Schwellung am rechten Unterkiefer einfand, die allmählich gewachsen ist. Die zwei Backzähne rechts waren schon längere Zeit kariös. Vor ungefähr 14 Tagen trat plötzlich unter Zunahme der Schmerzen eine Steigerung der Schwellung ein.

Am rechten Unterkiefer findet sich eine walnußgroße, deutlich fluktuierende Schwellung, die auf Druck schmerzlos ist und keine Veränderung der Schleimhaut zeigt, weder Rötung noch Schwellung. Erster Molar tief zerstört, leicht gelockert, auf Druck nicht schmerzhaft. Der zweite Molar ist flach kariös, Krone zerstört, gelockert, nicht druckempfindlich. Punktion der Schwellung ergibt eine dünne, seröse, leicht getrübte, reichlich Cholestearin enthaltende Flüssigkeit.

Extraktion des zweiten Molaris leicht, da die Außenwand der Alveole bereits durch Druckschwund zum Teil verödet ist, so daß dünne Stücke sich leicht von der Wand ablösen lassen. Die beiden Wurzeln des ersten Molaris werden gesondert extrahiert; bei deren Entfernung stürzt in größerer Menge dieselbe Flüssigkeit von dem Hohlraum nach, die Wurzeln sind denudiert. Von der Alveole des ersten Molaris gelangt man mit Leichtigkeit in die große Zystenhöhle, in welche ein Jodoformgazetampon eingelegt wird. Die Alveole des zweiten Molaris kommuniziert nicht mit der Höhle.

6. X. Neue Tamponade, Spülungen.

21. X. Patientin gibt an, in den letzten Tagen Schmerzen gehabt zu haben. Auch läßt sich auf Druck noch immer eine größere Menge eitrig-serösen Sekrets ausdrücken. Spülungen.

27. X. Unter submuköser Kokaininjektion (1 % Kokain) wird die äußere Zystenwand mit Knochenschere, Pinzette und Schere entfernt in Größe eines Zehnpfennigstückes; Blutung nicht bedeutend; man gelangt in eine ca. 3 cm tiefe Höhle, in der sich die Sonde deutlich hin und her bewegen läßt. Nach Ausspülung des Mundes Tamponade mit Jodoformgaze. Spülungen.

30. X. Höhle volle 3 cm tief. Patientin zeigt leichte, ödematöse Schwellung ohne subjektive Beschwerden. Neue Tamponade. Spülungen.

17. X. 1894. Patientin erscheint wiederum im Institute mit ähnlichen Beschwerden, wie auf der rechten Seite im vorigen Jahre. Am linken Unterkiefer fühlt man eine kugelige Vorwölbung, walnußgroß, mit dem Knochen verwachsen. Haut verschieblich, unbeteiligt. Im Munde sieht man Wurzelreste von $\overline{6}$ und in gleicher Höhe am Kiefer den Ansatz der kugeligen Vorwölbung. Fluktuation. Bei der Extraktion der distalen Wurzel entleert sich eine große Menge seröser, durchsichtiger Flüssigkeit, welche sehr viel Cholestearin erkennen läßt. Da die Höhle nun völlig leer und durch die Alveole breit kommuniziert, wird der Patientin nur

ein Spülwasser mitgegeben. Die mikroskopische Untersuchung ergab zahlreiche Cholestearintafeln, viele in fettiger Degeneration begriffene weiße Blutkörperchen. Reaktion sauer.

14. XI. Da trotz der freien Kommunikation der Zyste mit der Mundhöhle durch die Alveole Retention von Flüssigkeit stattfindet, wird unter Kokain-Anästhesie die Exzision der äußeren Wand der Zyste ausgeführt. Jodoformgazetamponade.

16. XI. Patientin hat keine subjektiven Beschwerden, Schwellung unbedeutend, Tampon reizlos; Abtragung des im Munde liegenden Stückes.

6. XII. Patientin wird nach in der Zwischenzeit zweimal vorgenommenem Tamponwechsel entlassen nach Entfernung der Tampons mit der Weisung, die Höhle auszuspülen.

Fall 17. Bruno G., Kaufmann, 32 Jahre. 2. VII. 1898. Patient ist vor einem Jahre am rechten Oberkiefer wegen einer Zyste operiert worden. Er stellt sich wegen gleicher Beschwerden auf der linken Seite des Oberkiefers vor.

Rechts sieht man am Oberkiefer vom Munde her noch eine leichte Einbuchtung der sonst völlig verheilten Zyste. Auf der linken Seite zeigt sich am Alveolarfortsatze des zahnlosen Oberkiefers ungefähr an Stelle von $\lfloor \frac{2}{}$ eine Fistel, durch die man mit der Sonde in eine fast 2 cm tiefe Höhle gelangt. Der Oberkiefer ist an der fazialen entsprechenden Seite fast gar nicht vorgewölbt.

Unter Kokain-Anästhesie wird ein großes Stück der äußeren Zystenwand exzidiert ohne Abpräparation des Schleimhautlappens, da sich die Zystenhöhle als ziemlich flach erweist. Bei der Operation entleert sich eine große Menge von gelbem, übelriechendem Eiter.

Fall 18. Susanne W., 38 Jahre. 7. X. 1900. Patientin hat seit zwei Jahren links am Oberkiefer eine Schwellung. Schmerzen haben nicht bestanden. Auch besteht schon lange Ausfluß von dünner Flüssigkeit nach dem Munde. Seit ein paar Wochen will Patientin eine bedeutende Steigerung der Schwellung bemerkt haben.

Es besteht eine sehr große Auftreibung oberhalb der Wurzeln von $\lfloor \frac{5\,6}{}$ kugelig vorspringend, zirkumskript, auch von außen sofort imponierend. Man fühlt deutlich die scharfe Umrandung eines aus dem Knochen der Fazialfläche des Oberkiefers ausgeschlagenen, etwa $1^1/_2$ qcm großen Stückes. Sehr ausgesprochene Fluktuation.

Zunächst Inzision zur Besichtigung des Inhaltes. Sehr dünnflüssig, hellbräunlich; kein Cholestearin zu sehen.

18. X. Operation: Es wird eine mächtige Höhle eröffnet. Tiefe über 6 cm. Tamponade. Dabei bemerkt man über den Wurzeln von $\lfloor \frac{2\,1}{}$ gleichfalls leichte Eindrückbarkeit, und die Nadel gelangt in einen Hohlraum. Eröffnung einer zweiten kleineren Höhle, welche $3^1/_2$ cm tief ist.

15. X. Entfernung der Tampons.

27. XI. Tiefe rechts $2^1/_2$ cm, links 5 cm.

Fall 19. Frau K., 30 Jahre. 27. X. 1901. Patientin litt seit längerer Zeit an Zahnschmerzen, verbunden mit Reißen der rechten Gesichtshälfte, Schwellung und Eiterung am Oberkiefer rechts, während sich links gleichzeitig ähnliche Beschwerden einstellten, wenn auch nicht so schlimm. Sie ließ nun etwa im März beiderseits einige Zähne ziehen. Jedoch fand sie nicht die gesuchte Erleichterung. Vielmehr blieb dauernd Eiterung an den Stellen zurück, sich auch jetzt wieder rechts mehr geltend machend als links; besonders quälten sie auch Kopfschmerzen. Rechts sammelte sich so viel Eiter an, daß sie täglich, bisweilen mehrfach am Tage, eine sich nach dem Gaumen aufwölbende Schwellung ausdrücken konnte,

wobei dann blutgemischter, dünner, übelriechender Eiter ausfloß. Eiterung aus der Nase ist nie vorgekommen. Es wurde gelegentlich ohne Erfolg inzidiert.

Patientin macht einen etwas geschwächten Eindruck, ist leicht hysterisch.

Man sieht jetzt bei der Patientin sowohl rechts wie links im Oberkiefer hinter den Eckzähnen (die Bikuspidaten fehlen alle) symmetrisch auf der Außenseite des bereits leicht resorbierten Alveolarkammes feine Fistelmäuler. Rechts dringt die Knopfsonde in eine tiefe Höhle, in welcher sie nach allen Seiten frei beweglich ist; links ist die Höhle zunächst weniger tief sondierbar. Entzündliche Erscheinungen sind nicht ausgesprochen. Aus der Höhle des linken Oberkiefers fließt auf Druck dünner bräunlicher Eiter aus, die rechte ist ziemlich leer.

Operation: In Bromäthernarkose (20 g) wird die breite Eröffnung der Herde durchgeführt. Inzision, Abhebelung der Zahnfleischperiostbekleidung und Exzision der fazialen Wände mit großer Cooperscher Schere und Schneidemeißel. Es entleert sich wenig Sekret. Die Höhle links ist jetzt auch als breit und groß erkennbar. Jodoformgazetamponade.

Fall 20. Louise L., 44 Jahre. 28. VI. 1904. Patientin gibt an, daß sie seit April d. J., wo ihr einige Zähne des Unterkiefers extrahiert worden seien, eine Anschwellung desselben bemerke. Hierdurch beunruhigt, habe sie sich an einen Arzt und dann an einen Zahnarzt gewandt; es sei eine Inzision gemacht worden, aber eine Besserung nicht eingetreten. Ob die Schwellung schon vor der Extraktion der Zähne bestanden oder sich erst nachträglich gebildet hat, läßt sich bei den unklaren Angaben der Patientin nicht genau feststellen.

Bei der äußeren Betrachtung sieht man auf der linken Seite der Patientin unterhalb des angulus oris eine leichte Schwellung. Die intraorale Inspektion zeigt dieselbe herrührend von einer Schwellung auf dem äußeren Rande des Alveolarfortsatzes in der Gegend des ersten und zweiten Bikuspidaten. Der Kiefer ist auf der linken Seite bis auf die Wurzelreste von $\frac{6\,7}{}$ zahnlos. Die Haut über der Schwellung ist gerötet und läßt die Gefäßzeichnung deutlich erkennen. Einzelne weißlich gefärbte Striche deuten auf die stattgefundenen Inzisionen hin. Bei der Palpation ergibt die Schwellung auf der Höhe ein deutliches Fluktuationsgefühl, nach der Seite zu kann man einen scharfen Rand abtasten. Die Punktion ergibt, daß der Inhalt aus einer trüb-serösen, mit etwas Blut untermischten Flüssigkeit besteht, in der sich Cholestearinkristalle makroskopisch nicht nachweisen lassen. Nach der Entleerung der Schwellung fühlt man in der äußeren Wand einzelne härtere Stellen, welche wohl als Reste des resorbierten Knochens anzusehen sein dürften.

Die Operation besteht in der Exzision der äußeren Wand. Die Höhle welche ca. 3 cm tief und 6 cm breit ist, wird mit Jodoformgaze tamponiert.

3. VII. Tamponade fortgelassen, Höhle bedeutend verkleinert.

1. VIII. Tiefe der Höhle nur noch flach, 1 cm.

19. III. 1908. Patientin kommt mit der Beschwerde zu uns, daß sich seit 14 Tagen am rechten Oberkiefer ein Knötchen gebildet habe, das an Größe zugenommen habe, allerdings schmerzlos.

Man bemerkt äußerlich an der Patientin durch Schwellung einen kleinen Ausgleich der rechten Nasolabialfalte. Palpation ergibt eine walnußgroße Geschwulst, die bei Inspektion des Mundes oberhalb $\frac{43}{}$ lokalisiert ist und Fluktuation verrät. Deckende Schleimhaut und Umgebung normal, die fluktuierende Stelle ist von einem knochenharten Rande umgeben. Punktion der Geschwulst bringt bernsteinfarbige glitzernde Flüssigkeit zutage, die unterm Mikroskop Cholestearinkristalle in Masse zeigt.

Unter Kokain-Adrenalin-Anästhesie Extraktion der Wurzeln von $\underline{6\,5\,4\,3\,2}|$, wobei sich aus der Alveole von $\underline{3}|$ ein Strahl bernsteinfarbiger Flüssigkeit ergießt. Die Schleimhaut über der Vorwölbung wird mit der vorderen Wand des Zystenbalges exzidiert, und man kommt sogleich in die Zyste, da der Knochen bereits resorbiert ist. Die Höhle, mit Epithel ausgekleidet, mißt $1^1/_2$ cm in Tiefe und Weite. Jodoformgazetamponade.

21. III. Tamponade erneuert.

27. X. Die Zyste hat sich so verkleinert, daß man nur noch mit der Spitze einer feinen Sonde hineingelangt.

Fall 21. Frau G., 29 Jahre. 2. XI. 1905. Vor sechs Jahren Stiftzahn auf die Wurzel von $|\underline{2}$, sofort danach Schmerzen und Schwellung mit Lockerung sämtlicher Zähne, die erst vor $1^1/_2$ Jahren nach Entfernung des Stiftzahnes wieder fest wurden. Auftreibung oberhalb des Stiftzahnes, öfters inzidiert, Ulzerationen gingen auch oft spontan auf. Ein Arzt inzidierte und ordnete Tamponade an. Extraktion von $|\underline{2}$. Seit Frühjahr immer selbst Tamponade mit Stricknadeln und Watterollen gemacht.

An Stelle von $|\underline{2}$ Lücke, in welche man mit einer Sonde hineindringen kann, nachdem 15 cm lange Wattetampons (2 Stück) entfernt sind. In der Tiefe stößt die Sonde auf festen knöchernen Widerstand. Außen oben an der Umschlagfalte deutliche Vorwölbung sichtbar in dem Verlauf der Alveole von $|\underline{2}$. Keine Schmerzen, weder spontan noch auf Druck, auszulösen.

Operation: Injektion von Kokain-Adrenalin, gute Anästhesie. Keine besondere Blutung. Bogenförmiger Lappenschnitt zur Aufklappung der Schleimhaut eröffnet nach Zurückschieben des Periostes mit dem Elevatorium eine ca. fünfzigpfennigstückgroße, weißlich schimmernde Knochenfläche, welche auf Druck deutlich federt. Umschneidung und Auslösung des Knochenstückes mit dem Meißel. Dahinter eröffnet sich eine Zyste mit Balg, der mittels Schere exzidiert wird, nachdem vorher der Knochendefekt mit dem Schneidemeißel erweitert ist. Einpulvern mit Isoformpulver, Hineintamponieren des Schleimhautlappens und eines Isoformgazestreifens. Dauer ca. zehn Minuten.

9. XI. Tamponade entfernt, kein übler Geschmack oder Geruch bemerkt. Spiegelnde Zystenmembran in der Tiefe sichtbar. Höhle volle 2 cm tief. Entfernung von mehreren kleinen Knochensplittern des unteren Randes. Erneute Tamponade mit Isoformgaze.

16. XI. Tampon fortgelassen, Spritze verordnet. Oberer Lappen angeheilt, untere Wundfläche granulierend.

14. XII. Höhle bis auf $1^1/_2$ cm verkleinert; Wurzelrest vom lateralen Schneidezahn, wohl unter einem Teil des Balges nasalwärts verborgen gewesen, heute erst sichtbar, entfernt.

30. XI. 1906. Patientin stellt sich wieder vor. Die alte Zyste linkerseits ist ganz ausgeheilt und in eine flache Narbe verwandelt, die als seichte Bucht oberhalb von $|\underline{2}$ hervortritt.

Im Sommer bekam Patientin über $\underline{2}|$ stärkere Schwellung mit Schmerz und angeblich auch Durchbruch in die Mundhöhle, wo noch eine Narbe zurückblieb. Bei Extraktion des Zahnes trat damals angeblich starker Eiterausfluß ein. Trotz der Entfernung des Zahnes hat die Eiterung nicht nachgelassen, sondern sie kommt noch aus einer an der alten Extraktionswunde befindlichen Öffnung. Hier besteht ein nicht von Granulationen ausgefüllter Spalt. Die Sonde gelangt $2^1/_2$ cm tief in eine freie Höhle, ohne daß Blutung hervorgerufen wird.

Operation: Unter Kokain-Adrenalin wird bei der Patientin eine Aufklappung der Schleimhaut oberhalb von $\underline{2}|$ gemacht und bei Abhebung derselben konstatiert, daß in Linsengröße der Knochen bereits fehlt und nur membranös geschlossen ist. Die Höhle, welche zwischen $\underline{1}|$ und $\underline{3}|$

gelegen ist, und namentlich $\underline{3}|$ etwas beiseite geschoben hat, wird durch Exzision der äußern Wand eröffnet. Der Versuch, möglichst viel wegzunehmen, scheitert an der Nähe der Wurzeln von $\underline{1}|$ und $\underline{3}|$. Die Höhle ist ziemlich kugelig, $1^1/_2$ cm tief, von glatter Schleimhaut ausgekleidet. Einschlagen des Lappens durch Einlegen eines Jodoformgazetampons. In der Höhle war Flüssigkeit nicht mehr vorhanden.

Fall 22. Frl. v. G., 50 Jahre. 30. X. 1909. Die Patientin beobachtet seit ungefähr $^1/_2$ Jahr langsam zunehmende Schwellung am rechten Unterkiefer, ohne daß besondere Schmerzen aufgetreten wären. Seit einiger Zeit wird die Oberfläche in der Gegend des $\underline{4}|$ viel weicher. Dort steht ein Wurzelrest mit Zahnstein belegt, der eingekeilt ist zwischen einem stark verschobenen $\underline{5}|$ und dem gerade stehenden $\underline{3}|$. Am Unterkiefer macht sich nur eine leichte Vorwölbung fühlbar; keine Drüsenschwellung.

Bei der am 30. X. vorgenommenen Aufklappung zeigt es sich, daß die äußere Wand der Alveole bereits fehlt und der Wurzelrest soweit freiliegt, daß er mit dem Hebel ohne weiteres entfernt werden kann. An dem unteren Ende der Alveole geht dieselbe über in eine große, mit Schleimhaut ausgekleidete Höhle, welche sich im Unterkiefer nach hinten ungefähr 3 cm lang zieht und mit einem dicken cholestearinhaltigen Brei gefüllt ist. Der aufgeklappte Schleimhautlappen wird nach Ausspülung in die Höhle eingestülpt und die Höhle mit Jodoformgaze tamponiert.

6. III. 1911. Jetzt findet sich bei der Patientin eine Verdickung des rechten Oberkiefers, nur äußerlich wenig fühlbar, aber auf Druck deutlich nachgiebig. Die Nachgiebigkeit fühlt man auch vom Gaumen her. Das Röntgenbild ergibt deutlich eine große Höhle. Rechts ist $\underline{1}|$ sehr stark nach hinten unten verschoben.

Operation: Am 6. III. wird unter Novokainanästhesie bei der Patientin die Schleimhaut abgelöst und aus der Tumorwand ein großes Stück der Zyste ausgeschnitten. Aus der Höhle, die eröffnet wird, fließt eine helle, klare Flüssigkeit ohne Cholestearinkristalle. Die Höhle ist regelmäßig gebuchtet, dehnt sich über die Mittellinie hinaus aus. Sie geht 3 cm in die Tiefe. Am Boden derselben ist ein mindestens fünfzigpfennigstückgroßer Defekt vorhanden, wo die Gaumenschleimhaut ohne weiteres in die Zyste eindrückbar ist. Es wird deshalb von einer Exstirpation der Zyste Abstand genommen und der obere Schleimhautlappen in die Zyste eingelagert und die Höhle tamponiert.

Man muß annehmen, daß bei diesen Patienten eine gewisse individuelle Disposition zur Zystenbildung vorliegt, so daß bei ihnen ein chronischer Prozeß an der Wurzelhaut häufiger zur Zystenbildung führt, wie andererseits bei manchen Patienten an mehreren Zähnen die chronische Wurzelhautentzündung zur Perizementitis führt. Vielleicht haben wir diese individuelle Disposition — Williger glaubt auch an eine familiäre Disposition, da er bei zwei Brüdern infolge eines Trauma Zysten auftreten sah — in einer besonders geringen Dichte des Knochengewebes zu suchen. Dafür würde sprechen, daß 11 unserer 13 Patienten weiblichen Geschlechts waren. Ein Patient, dessen Krankengeschichte von Neumann veröffentlicht ist, hatte 4 Zysten, alle anderen 2. In zwei Fällen betrafen die Zysten die gleiche Kieferhälfte, in 3 Fällen bestand eine im Ober- und eine im Unterkiefer. Bei 5 Patienten betrafen die Zysten symmetrische

Zähne. Es handelt sich hier zweimal um erste Molaren, ebenso oft um erste Bikuspidaten und einmal um laterale Schneidezähne, also um Zähne, die zu den häufigen Zystenträgern gehören, so daß man wohl besondere innere Gründe für diese Symmetrie nicht anzunehmen braucht.

Die Diagnose einer ausgebildeten Zyste stößt im allgemeinen auf keine besonderen Schwierigkeiten. Einzelheiten der Diagnostik wurden bereits gelegentlich gestreift. Als wichtigste Symptome sind der langsame schmerzlose Verlauf, die Knochenaufblähung und Eindrückbarkeit des Knochens, Pergamentknittern oder Fluktuation, je nachdem wie weit die Verdünnung des Knochens vorgeschritten ist, zu erwähnen. Unterstützend ist die Punktion und Untersuchung des Punktates (Cholestearin) heranzuziehen und die Röntgenphotographie. Die Röntgenstrahlen sind ein unentbehrliches Hilfsmittel der Zystendiagnostik geworden und ermöglichen auch die Erkennung kleiner Zysten, die im Kiefer verborgen liegen und noch nicht zu einer Knochenauftreibung geführt haben. Aber auch in vorgeschritteneren Fällen sichern und klären sie die Diagnose und geben Aufschluß über die Lage der Zyste zu den Nachbarzähnen zur Kiefer- und Nasenhöhle. Es soll jedoch nicht dem schematischen Durchleuchten ohne gründliche Untersuchung das Wort geredet werden. Erst nach sorgfältigster klinischer Untersuchung kommen die Röntgenstrahlen zu ihrem Rechte.

Dieck hat in seinem Atlas die Röntgendiagnostik der Zysten klar auseinander gesetzt. Die Zysten geben im allgemeinen einen scharf begrenzten Schatten von rundlicher oder ovaler Gestalt. Dagegen zeigen die Granulationsherde, die Produkte der granulierenden Wurzelhautentzündung, die wohl die einzige differentialdiagnostische Schwierigkeit darstellen, ein mehr diffuses, unregelmäßig begrenztes Schattenbild. Arrosionen der Wurzelspitze, die als Folge der chronischen granulierenden Periodontitis häufig zu sehen sind, finden sich bei Zysten selten. Verdrängung der benachbarten Zähne und Wurzeln, die recht hohe Grade erreichen kann, ist nur bei Zysten zu finden.

Auf manchen Bildern hat es den Anschein, als ob mehrere Wurzelspitzen in die Zystenhöhle hineinragten. Das kommt daher, daß die Zyste sich hinter den Nachbarzähnen entwickelt hat und diese auf dem Bilde in die Höhle hineinprojiziert sind. Der Ausgangspunkt der Zystenbildung läßt sich dann oft an einer flaschenhalsartigen Ausbuchtung des Zystenschattens erkennen. Über die Größe der Zyste kann das Röntgenbild leicht täuschen, da durch die Projektion eine umfangreiche Höhle nur einen relativ kleinen

Schatten zu geben braucht, während das umgekehrte Verhältnis — großer Schatten, kleine Zyste — kaum vorkommt.

Die Diagnose einer follikulären Zyste gegenüber einer Wurzelzyste ist häufig, besonders in nicht mehr vollständigen Gebissen nur durch das Röntgenbild möglich, was allerdings weniger von praktischer Bedeutung ist.

Wir kommen zu dem praktisch wichtigsten Abschnitte, der Therapie, die im Laufe der Zeit manche Wandlungen durchgemacht hat. Als oberster Grundsatz der Therapie sind auch heute noch Dupuytrens Worte zu betrachten: C'est donc une règle générale d'opérer sans delai les kystes osseux, quand on s'est assuré de leur existence." Die alte Therapie, wie sie bis vor ungefähr 20 Jahren allgemein geübt wurde, bestand in der Eröffnung der Zyste, Erregung einer Entzündung durch reizende Injektionen (z. B. Jodtinktur, Karbolwasser) oder Einlagen, resp. Auskratzen des Zystenbalges, Heilung durch Granulationsbildung. Auch die bloße Extraktion des schuldigen Zahnes mit Entleerung des Zysteninhaltes hielt man in der Regel für genügend, wie 1880 im Verein der Schleswig-Holsteinschen Zahnärzte als Resumée einer Diskussion über Zystentherapie ausdrücklich festgestellt wurde. Heath betonte bereits 1888, daß Inzision einer Zyste dauernden Erfolg nicht habe. Trotzdem haben wir noch Gelegenheit gehabt, 69 auswärts inzidierte Wurzelzysten in Behandlung zu bekommen, darunter Fälle, die 5- und 6mal erfolglos inzidiert worden waren. Zum Teil ist wohl diese falsche Therapie allerdings auf fehlerhafte Diagnostik, nicht Unkenntnis der entsprechenden Therapie zurückzuführen. Es wurde oben betont, daß Füllung eines Zahnes das Wachstum der Zyste zu beschleunigen scheine. Diese Beobachtung hat Partsch schon besonders deshalb hervorgehoben, weil hermetischer Verschluß des Zahnes zur Therapie der Zysten empfohlen worden ist (Robicsek).

Diese alten Methoden wurden verdrängt durch die von Partsch 1892 empfohlene Methode der breiten Resektion der äußeren Wand der Zysten, durch die eine „Seitenbucht der Mundhöhle" geschaffen wird, die allmählich schrumpft und sicht abflacht. Verbessert wurde diese Methode noch durch den Bogenschnitt, der einen zum Zahnfleischrande konvexen Lappen schafft. Dieser Lappen wird nach Ausschneiden der vorderen Wand in die Höhle tamponiert, und dadurch wird die Epithelisation der Wundränder wesentlich beschleunigt. Den Lappen umgekehrt zu schneiden, also mit der Basis über den Zähnen und dem Ende an der Wangenschleimhaut, wie es Gerber vorschlägt, ist nicht zweckmäßig, da ja Partsch seinem Bogenschnitte gerade wegen des Verlaufes der ernährenden Gefäße die

Richtung zum Alveolarrande konvex gegeben hat. Gerbers Verfahren dürfte leicht zu Ernährungsstörungen im Wundlappen führen. Die Partschsche Methode ist jetzt so verbreitet und durch so mannigfache Beispiele aus dem Breslauer Institute erläutert worden, auch in den hier zitierten Fällen wiederholt erwähnt, daß ich an dieser Stelle auf die Anführung von Krankengeschichten verzichten kann. Es wurden nach dieser Methode bei uns bisher 342 Wurzelzysten behandelt und kein Mißerfolg erlebt: ebenso ist von anderen Autoren, ich erwähne nur Weiser, Perthes und Römer, nur über Erfolge dieser Methode berichtet worden. Weiser schreibt: „Seit Prof. C. Partsch seine ingeniöse Methode der Behandlung größerer Zahnwurzelzysten veröffentlicht hat, wird wohl kein rationeller Arzt sich mehr einer anderen Operationstechnik bedienen, als der von ihm für solche angegebenen . . . . .“ Und Römer äußert sich: „Den sichersten Heilerfolg leistet die von Partsch empfohlene Behandlungsmethode, die zugleich noch deswegen sehr empfehlenswert ist, weil sie mit keiner Verstümmelung verbunden ist.“

Trotzdem sind immer wieder andere Vorschläge zur Zystenbehandlung gemacht worden. Helm empfahl 1903 bei erhaltungsfähigen Zähnen Formalineinlagen zur Behandlung der Zysten 2 bis 3 Wochen lang, und noch vor wenigen Wochen berichtete Simpson über Behandlung einer Zyste mit Inzision und nachfolgender Ätzung mit reiner Karbolsäure und Tamponade und empfahl Windmüller Behandlung mit „Jodtinktur und Tamponade“.

Die Kieferresektion wegen Zahnzysten gehört wohl im allgemeinen der Vergangenheit an; bei dem von Preindlsberger und Wodynski 1901 publizierten Falle von Kieferresektionbei Follikularzyste war die Diagnose auf Tumor gestellt. Daß die Kieferresektion bei Zysten aber auch einmal notwendig sein kann, zeigt ein Fall Jungnickels, wo die Zyste bereits den Gelenkfortsatz beteiligt hatte.

Die Operation der Zysten von außen, wie sie u. a. von Fackeldey und Ernst berichtet wurde, ist bei uns nie ausgeführt worden, da sie aus kosmetischen Gründen zu vermeiden ist und wir in allen Fällen vom Munde aus zum Ziele kamen. In dem einen Falle Ernsts entschuldigte Mosetig die Operation von außen damit, daß ein Tumor nicht auszuschließen war. Dieser Verdacht bestand aber im zweiten Falle nicht.

Bei Zysten, die sich nach dem Gaumen zu entwickeln, ist wiederholt die Exzision vom Gaumen her ausgeführt worden. Weiser hat 3 Fälle derartig operiert, ebenso Philipp, Andereya hat einen solchen Fall aufzuweisen. Von unseren Fällen sind 5 (1 Fall

betraf eine nicht von den Zähnen ausgehende Zyste) in dieser Weise operiert worden. Allerdings muß man mit der Operation am Gaumen recht sparsam vorgehen, da hier die Abflachung der Höhle wegen des unnachgiebigeren Knochens längere Zeit braucht. 2 unserer Patienten haben lange Zeit unter der Öffnung am Gaumen, durch die die Nahrungsaufnahme gestört wurde, zu leiden gehabt, bei einem bestand sogar noch nach 11 Jahren eine 1 cm tiefe Nische. In einem Falle schlossen wir den Defekt durch eine Prothese, wie es auch Andereya in seinem Falle getan hat.

Operation von der Nase aus, wie sie von Hoffmann und Gerber ausgeführt wurde, ist nicht angebracht, wurde auch von uns nie ausgeführt. Das Zystenepithel stammt vom Mundepithel, wird sich wohl mit ihm leichter vereinigen als mit dem Nasenepithel. Außerdem erscheint eine Reinhaltung der Wunde im Munde leichter durchzuführen als in der Nase.

Über die Erhaltung des die Zyste verursachenden Zahnes sind die Ansichten ebenfalls andere geworden. Albrecht erklärte 1865, ohne Extraktion gäbe es keine Heilung. In den letzten Jahren ist man jedoch dazu übergegangen, unter geeigneten Umständen den Zahn zu erhalten, meist mittels Wurzelspitzenresektion (Weiser, Sachse, Pape, Torger, Römer, Fryd). Immerhin ist die Möglichkeit der Konservierung des schuldigen Zahnes nicht sehr häufig. In 13 Fällen wurde der betreffende Zahn erhalten, davon 12 mal durch Wurzelspitzenresektion, die wohl für solche Fälle die Methode der Wahl ist. Zur Illustration seien einige unserer Fälle angeführt, von denen einen bereits Riesenfeld veröffentlicht hat (s. auch Fall 6, 15 unp 30).

Fall 23. Dr. L. 8. XII. 1908. Beim Patienten besteht seit Juli 1908 eine dauernde Eiterung am rechten Oberkiefer, die Sekretion wechselt stark. Schwellungen oder besondere Schmerzen sind nicht nachweisbar.

Äußerlich ist ebensowenig etwas zu bemerken, wie im Vestibulum oris. Weder Schwellung, noch Rötung oder Druckempfindlichkeit verraten irgend einen Prozeß im Kiefer. Der erste Molar des rechten Oberkiefers weist tiefe, bis in die Wurzelkanäle dringende Karies auf, die Wurzel ist erfüllt mit übelriechenden gangränösen Massen. Oberhalb von 6 besteht eine für das Auge nicht wahrnehmbare Öffnung, die kaum einer feinen Sonde Eintritt gewährt. Die eingeführte Sonde dringt durch einen schmalen, glatten Kanal ungefähr 2—3 cm tief ein, wobei sich dünnflüssiger Eiter in geringer Menge entleert. Der Gaumen ist frei.

Am 8. XII. 1908 wurde die Behandlung des Zahnes begonnen; sie bestand in Reinigung, antiseptischer Behandlung der Wurzelkanäle und in dauernd fortgesetzten Trikresoleinlagen. Die Eiterung ließ bei dieser Behandlung nach, hörte aber nicht auf. Schließlich wurde am 13. II. 1909 Füllung der Wurzelkanäle mit Points in Verbindung mit Trikresolformalinpaste vorgenommen.

23. II. Beim Patienten wird die nicht mit einer Granulationswucherung gefüllte Fistel umschnitten durch bogenförmigen Schnitt und der Lappen

nach oben aufgeklappt. Es zeigt sich ein linsengroßer Knochendefekt, der mit Granulationen ausgekleidet ist, an seinem vorderen unteren Rande wird die mesial-bukkale Wurzel von $\overline{6}|$ bemerkbar. Hinter dieser dehnt sich eine Höhle von fast 2 cm Tiefe aus, aus welcher flüssiger Eiter kommt. Die Höhle wird nach Fortnahme der Wurzelspitze freigelegt, ihr Eingang aber noch durch Fortnahme des Knochens mit der Fräse erweitert. Dann übersieht man eine vollständig begrenzte, mit glänzender Membran ausgekleidete Höhle, die an die Schleimhaut der Kieferhöhle so anstößt, daß man dieselbe sich bei der Atmung mitbewegen sieht, während der Luftstrom sie von der Nase her vorbläht, ohne Luft durchzulassen. Da es sich nach diesem Befunde nicht um einen Granulationsherd, sondern um eine Zyste handelt, wird der ausgeschnittene Lappen nach der Tiefe zu implantiert und die Höhle mit Jodoformgaze tamponiert.

27. II. Leichte Schwellung des Gesichtes, trocken-warme Umschläge. Erneuerung der Tamponade.

4. III. Da der obere Lappen nach innen eingeschlagen fest liegt und die Epithelisation der übrigen Ränder beginnt, wird die Tamponade fortgelassen.

Fall 24. Frau K., 23 Jahre. 9. I. 1909. Juni 1908 ließ sich Patientin den linken lateralen Schneidezahn zum zweiten Male füllen, und dabei wurde bemerkt, daß eitrige Flüssigkeit heraustrat, ohne daß Patientin vorher irgend welche Beschwerden gehabt hätte. Nach ca. fünf Wochen trat ein Durchbruch oberhalb des Alveolarfortsatzes ein. Die Füllung wurde entfernt und dann durch Watte dauernd ersetzt, um den Abfluß aus der Höhle zu gewährleisten. Zu gleicher Zeit wurde auch damals eine Inzision gemacht. Die Watte wurde täglich dreimal erneuert. Patientin hatte ca. drei Monate lang keine Beschwerden. Im Dezember 1908 traten erneute Beschwerden leichter Natur ein.

Jetzt besteht bei der Patientin eine leichte Auftreibung in der Gegend von $|\overline{2}$ mit leichter Veränderung der Resistenz des Knochens, aber mit deutlich fühlbaren Juga alveolaria. $|\overline{3}$ steht pervers. $|\overline{2}$ etwas verfärbt. Röntgenbild ergibt eine deutliche, walnußgroße Höhle, die vom lateralen linken Schneidezahne ausgeht.

Operation: Unter Kokain-Adrenalin wird bei der Patientin ein konvexer Bogenschnitt gemacht und die Schleimhaut und das Periost abgehoben. Der Knochen ist noch intakt, aber nachgiebig. Aus ihm wird mit dem Messer ein ca. 1 cm langes Oval ausgeschnitten und dabei aus der Höhle eine reichliche Menge weiß-gelblichen, flüssigen, riechenden Eiters entleert. Die Höhle ist 2 cm tief, $2^1/_2$ cm breit. Die Innenauskleidung des Zystenbalges ist stark gerötet und blutet leicht, so daß viel getupft werden muß, um die Höhle trocken zu erhalten. Die Spitze des lateralen Schneidezahnes, aus der das am Tage vorher eingelegte Point herausragt, wird, da sie den Eingang zur Höhle etwas verengt, mit dem Bohrer abgetragen. Auch wird die Umrandung der Öffnung durch den Bohrer erweitert. Dann wird unter Einstäubung von Isoformpulver der obere Lappen eingeschlagen und durch feste Tamponade in der Höhle erhalten.

Fall 25. T. 22. I. 1909. Vor einem halben Jahre ließ sich der Patient einen Zahn behandeln und füllen. Kurz darauf Eiterung über einem vollständig gut aussehendem Zahnsystem. Leichte Verlagerung von $\overline{3}|$. Das Röntgenbild zeigt eine deutliche Höhle umfangreicher Art. Vorwölbung am unteren Nasenboden im rechten unteren Nasengang.

Operation: Unter Kokain-Adrenalin mit spitzovalem Schnitt Aufklappung der Schleimhaut und damit Eröffnung einer Zyste, die bereits einen linsengroßen Defekt im Knochen geschlagen hat. Fünfzigpfennig

stückgroße Exzision der Schleimhaut des Zystenbalges, Ausspülung der Zyste, Abtragen des mit durchstoßenem Point markierten apex von 2|. Tamponade mit Einschlagen des Lappens in die Zyste. Zyste 2 cm quer, $2^1/_2$ cm tief, 2 cm hoch.

Unsere Nachbehandlung ist sehr einfach. „Eine etwa 5—6 Tage währende, ein- bis zweimalige Tamponade genügt dann; nach dieser Zeit kann die Höhle dauernd ohne weitere Tamponade offen und sich selbst überlassen bleiben; es kann schon nach so kurzer Zeit der Patient mit der Weisung entlassen werden, sich jedesmal nach dem Essen die Höhle mit einer kleinen Spritze auszuspülen, um die Ansammlung von Speiseresten in der Höhle zu verringern“ (Partsch und Kunert). Von einer lästigen Tamponade, deretwegen man zu anderen Mitteln greifen müsse (Körner), ist also keine Rede. Ebensowenig braucht man, wie Gerber es verlangt, den Patienten das Sprechen zu verbieten und nur flüssige Nahrung durch ein Glasröhrchen zu reichen, wenn auch die Patienten in den ersten Tagen wohl von selbst breiige und flüssige Nahrung der festen Kost vorziehen werden. Eine Nachbehandlung, wie sie Fryd durchführt, erscheint nicht nur überflüssig, sondern sogar schädlich, da sie den ruhigen Heilungsverlauf stört. „Die Nachbehandlung . . . besteht im Anfrischen des Grundes des Defekts durch kleine Inzisionen oder Ätzungen mit Höllenstein bezw. Jodtinktur. Der Verschluß findet statt durch Tamponade mit Vioformgaze . . .“

Während wir jede Kommunikation einer Zyste mit Antrum oder Nase als unerwünschte Komplikation betrachten, legt Riedel nach der Operation eine Drainage zur Nase hin an (Kleider). Nach unseren Erfahrungen ist eine solche Drainage vollständig unnötig.

Nachbehandlung mit Glaskonus, wie sie Partsch nach Empyemoperation von der Fossa canina aus durchführt, die von Sachse, Schlaffke, Körner, Fryd u. a. geübt wird, wurde in zwei Fällen durchgeführt, ohne daß irgend welcher Vorzug derselben zu sehen war. Obturatoren, wie sie nach Brandts Vorschlage von Weiser, Fryd und Dependorf verwendet worden sind, haben wir nie angewendet. Man muß sorgfältig aufpassen, daß sie ständig verkleinert werden (ebenso wie die Glasstöpsel), da sie sonst die Schrumpfung des Zystenhohlraumes aufhalten.

Nach der Exzision eines größeren Teiles der Zystenwand setzt bald ein Schrumpfungsvorgang ein, der oft innerhalb weniger Wochen die Höhle beträchtlich verkleinert und sie in Monaten zum völligen Verschwinden bringt. Die Schrumpfung erfolgt in der Länge und Breite gewöhnlich schneller als in der Höhe, so daß häufig nach längerer Zeit ein schmaler, aber noch meßbar tiefer Spalt vorhanden ist. Nach spätestens einem Jahre ist in der Mehrzahl der Fälle

nichts mehr von der Höhle zu bemerken. Die Höhle verkleinert sich gewöhnlich in der ersten Zeit schneller als späterhin. Einige Beispiele für den Ablauf der Schrumpfung seien angeführt;

1. Unterkieferzyste, 3 cm tief, 4 cm lang, operiert am 21. III. 02.
5. V. Die Höhle ist in keinem Durchmesser mehr größer als $1^1/_2$ cm.
16. VII. Ausgeglichen bis in das Niveau der beweglichen Schleimhautbekleidung, welche eine feine, weiße, narbige Verwachsung zeigt.

2. Oberkieferzyste von 2 cm Tiefe, operiert am 10. V. 99:
2. VI. Nach der Tiefe zu kaum noch 1 cm groß.
30. VI. Knapp $^1/_2$ cm tief.
20. X. Nur eine seichte Nische ist an der Stelle der früheren Zyste zu sehen.

3. Oberkieferzyste. 2 cm tief, 3 cm breit, operiert 6. XII. 1907.
23. I. 1908. 1,5 cm tief, 2 cm breit.
27. I. Tiefe 1,5 Breite 2 cm.
16. III. Tiefe 1,5 Breite 2 cm.
31. III. Zyste kaum kleiner.
6. VII. Ungefähr dieselbe Tiefe.
31. I. 1910. Bei der Patientin besteht noch eine kleine Nische, $^3/_4$ cm breit, $1^1/_2$ cm tief.

Der Verlauf der Schrumpfung geht also nicht immer in der gleichen Zeit vor sich. Um die hier mitsprechenden Ursachen untersuchen zu können, habe ich gegen 70 Fälle, die längere Zeit mit der Maßsonde kontrolliert wurden, zusammengestellt. Die Schwierigkeit, größere Zahlenreihen zusammenzustellen, besteht darin, daß die meisten Patienten, da sie beschwerdefrei sind, sich nach einiger Zeit nicht mehr zur Nachuntersuchung einstellen. Diese Zahlen können daher keinerlei Anspruch auf allgemeine Gültigkeit machen, sondern haben nur Vergleichswert.

Zum Vergleiche wurde der Zeitpunkt gewählt, wo die Zystenhöhle auf die Hälfte ihrer ursprünglichen Tiefe geschrumpft war. Der Zeitpunkt der völligen Schrumpfung mußte ausgeschaltet werden, weil zu wenige Fälle bis dahin in Beobachtung waren, und weil andererseits bei der verschiedenen Größe der einzelnen Zysten ein relatives Maß geeigneter erschien.

Es fand sich, daß im Oberkiefer die von den Schneidezähnen ausgehenden Zysten in der Mehrzahl der Fälle in 1—2 Monaten zur Hälfte verkleinert waren (die vom mittleren und seitlichen Schneidezahn ausgehenden Zysten wurden gesondert berechnet, ergaben aber das gleiche Resultat). Die Eckzahnzysten brauchten ebenso wie die von den Bikuspidaten ausgehenden 1—5 Monate zur gleichen Schrumpfung. Die von Molaren ausgehenden Höhlen waren im Durchschnitt in 2 Monaten zur Hälfte verkleinert, keine einzige aber vor diesem Zeitpunkte. Es hat also den Anschein, als ob die Zysten der Eckzahn- und Bikuspidatenregion die längste, die Schneidezahnzysten die kürzeste Zeit zu ihrer Schrumpfung brauchten;

die Differenz zwischen den einzelnen Zahlen ist aber zu gering, um sichere Schlüsse zuzulassen. Die Schrumpfungsverhältnisse gestalten sich besonders ungünstig bei am Gaumen operierten Patienten. Eine derartige, ursprünglich 3,5 cm tiefe Zyste war, wie bereits erwähnt, noch nach 11 Jahren als 1 cm tiefe Nische nachweisbar.

Was die Unterkieferzysten anbetrifft, so ist ihre Zahl zu klein, um hier verwertbare Zahlen zu liefern. Bei den am häufigsten gemessenen Bikuspidatenzysten des Unterkiefers war ein langsameres Schrumpfen als bei den entsprechenden des Oberkiefers ersichtlich.

Um zu berechnen, ob die Größe der Zyste auf den zeitlichen Ablauf von Einfluß ist, also ob kleinere Zysten schneller schrumpfen als größere oder umgekehrt, wurden 8 Zysten von 2 cm ursprünglicher Tiefe 6 Zysten von 4—5 cm Tiefe gegenübergestellt. Es ergab sich, daß die kleinen Zysten in durchschnittlich 2 Monaten, die großen in $2^1/_2$ Monaten zur Hälfte verkleinert waren. Die Differenz ist wohl so gering, daß ein Einfluß der Größe negiert werden muß.

In derselben Weise wurde versucht, den Einfluß des Alters des Patienten festzustellen. Bei 13 Patienten von 15—25 Jahren war die Schrumpfung in durchschnittlich $2^3/_4$ Monaten, bei 7 Patienten von 45 Jahren an in 3 Monaten bis auf die Hälfte der ursprünglichen Größe erfolgt. Andererseits wurden 7 auffallend schnell und ebenso viele langsam geschrumpfte Zysten zusammengestellt. Es ergab sich, daß bei beiden Arten je 4 Patienten unter 40, je 3 über 40 Jahre alt waren. Das Alter des Zystenträgers scheint also ohne Einfluß zu sein. Allerdings hat es den Anschein, als ob bei Kindern die Zysten besonders schnell sich verkleinerten.

Es ist also ein anderer Grund für die Verschiedenheit im zeitlichen Ablaufe des Schrumpfungsvorganges anzunehmen. Außer der Lokalisation spielt vielleicht die Stärke des Knochenbaues des einzelnen Patienten eine Rolle. Unter den 7 sehr langsam geschrumpften Zysten (der oben erwähnte am Gaumen operierte Fall ist hierbei nicht mitgerechnet) waren 3 bei Männern und 4 bei Frauen, ein Verhältnis, das dem der Zysten überhaupt bei beiden Geschlechtern entspricht. Hingegen fanden sich 6 von den 7 schnell verkleinerten Zysten bei Frauen und die siebente bei einem achtjährigen Knaben. Wenn auch die Zahlen viel zu klein sind, um etwas beweisen zu können, so sprechen sie doch dafür, daß die Stärke des Knochenbaues bei der Schrumpfung der Zysten nicht ohne Einfluß ist.

In einigen Fällen ist es vorgekommen, daß eine Zyste hinter einem Zahne herumwuchs, so daß ihre Eröffnung, falls die Erhaltung

dieses Zahnes wünschenswert erschien, an zwei Stellen, vor und hinter ihm, erfolgen mußte (z. B. Fall 2). Es mußte also an die Stelle der breiten Eröffnung eine doppelte Fensterbildung treten, wodurch der Heilungsverlauf sich etwas länger hinzog. Folgender Fall möge dies erläutern:

Fall 26. Anna L. 47 Jahre, 19. IX. 1910. Bei der Patientin ist schon jahrelang eine Eiterung aus dem rechten Oberkiefer, in dem außer dem Eckzahn und Wurzelresten der Schneidezähne kein Zahn mehr steht, bemerkt worden. Der Eiter quillt aus einer feinen, nicht mit Granulationen besetzten Öffnung und aus der Alveole von $\overline{2|}$ und kommt aus einer Auftreibung, welche unter dem rechten Nasenflügel fühlbar, gleichmäßig kugelig, gegenüber der Umgebung scharf abgesetzt, den Nasenflügel nach vorn drängt. Der Nasenboden zeigt keine Vorwölbung. Leicht vorgewölbt ist der Gaumen, an dem sich auch eine gewisse Nachgiebigkeit nachweisen läßt. Dort soll früher, angeblich vor 17 Jahren ein Einschnitt gemacht worden sein.

22. IX. Operation: Bei der Patientin wird mit bogenförmigem Schnitte die Zyste eröffnet. Nach der Durchtrennung der ziemlich derben Wand zeigt sich, daß die Höhle mit Eiter gefüllt ist und um den festen Eckzahn herum sich nach hinten zieht, so daß die Eröffnung in der Gegend des lateralen Schneidezahnes nicht ausreicht, und jenseits des Eckzahnes die Zystenhöhle ebenfalls eröffnet werden muß. Da der Eckzahn für die Befestigung der Prothese noch von Wichtigkeit ist, wird versucht, ihn zu erhalten, und zu beiden Seiten von ihm die Schleimhaut eintamponiert, so daß 2 Höhlen geschaffen werden, die durch den Eckzahn, dessen Schleimhautbedeckung nun fehlt, äußerlich voneinander getrennt sind, hinter ihm aber kommunizieren.

26. IX. Tampon wenig durchtränkt. Lappen gut angeheilt. Weichteilschwellung bis an das untere Augenlid reichend. Sonst keine Beschwerden. Erneuerung der Tamponade.

16. X. Entfernung der Tamponade. Keine Schwellung, keine Beschwerden. Ausspülen der Höhle durch die Patientin.

20. XII. Die Zystenhöhle hat sich weiter verkleinert und ist gänzlich reizlos geblieben. Keine Beschwerden. Der Eckzahn steht fest.

Auf die Komplikation der Zystenheilung bei Durchbruch zum Antrum Highmori ist bereits hingewiesen worden.

Als unangenehme Nebenerscheinung der breiten Exzision sind in einigen Fällen Sprachstörungen beobachtet worden. Philipp beobachtete stark dröhnende Resonanz beim Sprechen nach Eröffnung einer Zyste vom Gaumen her. Dependorf beschreibt einen ungewöhnlich großen, durch eine Oberkieferzyste verursachten Defekt, der zu äußerer Entstellung, Sprach- und Schluckbeschwerden führte, die durch einen Obturator behoben wurden. Hesse beobachtete bei 2 Patienten nach Eröffnung einer Oberkieferzyste Sprachstörungen. Im ersten Falle fand sich der „Klang der Stimme etwas verändert“ und Patient konnte nicht mehr pfeifen. Die Störung verschwand, wenn die Wange der Zystenhöhle anlag. Der zweite, sehr genau beobachtete Fall betraf eine Patientin, die von einem Techniker operiert worden war. Es handelte sich um eine große Höhle, die

den ganzen Alveolarfortsatz mitbeteiligte. „Es macht jetzt noch, nach einem Vierteljahr, das Sprechen Mühe, die Aussprache sämtlicher Konsonanten, vor allem der vorderen Zischlaute, ist geschädigt . . .“ Durch Andrücken der Wange an den Defekt oder Ausstopfen wird die Sprache normal; daher wurde der Defekt durch Prothese gedeckt. Eine Eröffnung der Kieferhöhle bestand nicht. Zwei ähnliche Fälle, bei denen aber nach wenigen Tagen sich die Sprache wieder normal gestaltete, beobachteten auch wir:

Fall 27. Johann L. 53 Jahre. 8. VII. 1893. Patient gibt an, daß er nie Zahnschmerzen gehabt habe. Vor einem Jahre traten wiederholt Zahngeschwüre auf, die auf derselben Seite des rechten Oberkiefers an zwei Stellen bemerkbar waren. Infolge dieser Zahngeschwüre blieben kleine Öffnungen zurück, aus denen sich hin und wieder Eiter entleerte. Um sich davon zu befreien, ließ sich Patient den hintersten Backenzahn rechts oben entfernen. Die Wunde heilte rasch. Aber ungefähr eine Woche nachher bemerkte Patient den Ausfluß einer geringen Menge übelriechenden und schlecht schmeckenden Eiters aus der Stelle, wo der Zahn entfernt war. Der Eiterausfluß wiederholte sich öfters.

Ohne daß bei äußerer Besichtigung irgend eine Schwellung vorhanden ist, gelangt man in der Gegend des Weisheitszahnes in eine nur für eine kleine Sonde durchgängige Fistel, durch welche man ziemlich hoch in den Kiefer selbst hinein kann. Dabei entleert sich aus der Höhle eine größere Menge dünnen, krümeligen Eiters. Um sich eine Übersicht über die Höhle zu machen, wurde eine breite Inzision entlang dem Alveolarfortsatze gemacht und von derselben aus die Höhle durch eine größere Menge Jodoformgaze tamponiert, um dadurch die Höhle breit offen zu halten.

12. VII. Patient stellt sich wieder vor mit der Angabe, daß er die Tamponade vertragen hätte; bei Herausnahme des Tampons gelangt man in dieselbe Höhle hinein, ohne daß es möglich ist, sie zu übersehen. Die Sonde dringt $2^3/_4$ cm hinauf. Die Höhle macht sich besonders auch dadurch bemerkbar, daß die Sprache eine eigenartige Resonanz erhält.

29. VII. Der Tampon wird fortgelassen.

Fall 28. Theodor R., Inspektor, 51 Jahre, 6. VII. 1909. Der Patient bemerkt seit ungefähr 2 Jahren am Zahnfleisch des rechten Oberkiefers eine Schwellung, die an Volumen immer mehr zu nahm. Seit einem Vierteljahr gesellte sich dazu noch eine Schwellung der rechten Wange in der Gegend des Nasenwinkels.

Man sieht beim Patienten eine Schwellung in der Gegend der rechten Fossa canina, die sich nach dem Mundwinkel hin erstreckt. Die Höhe der Geschwulst liegt etwas unterhalb des Nasenwinkels. Fluktuationsgefühl ist deutlich nachweisbar. Bei der Inspektion des Mundes sieht man die Schwellung sowohl im Vestibulum oris stark prominieren, als auch die rechte Hälfte des Gaumendaches stark vorgewölbt, das im Umfange eines Markstückes fehlt. Die Fluktuation ist ebenfalls nachweisbar im Vestibulum oris, als auch bei Palpation am Gaumen in der Richtung nach außen. Am Gaumen ist deutlich die Grenze zwischen dem verdünnten und noch gesunden Knochen zu fühlen. Das Gebiß ist stark zerstört. In der Geschwulst sitzt ein Bikuspis, der stark gelockert ist, so daß er hin und her bewegt werden kann. Schmerzen hat der Patient nicht. Die Punktion fördert eine schokoladenbraune Flüssigkeit zutage, die kein Cholestearin enthält, wie die mikroskopische Untersuchung ergibt. Bei Inspektion der Nase ergibt sich eine starke Vorwölbung des rechten Nasenbodens.

Operation: Beim Patienten wird unter Kokain-Adrenalin die über 4 cm breite Geschwulst am Alveolarfortsatz durch einen Bogenschnitt freizulegen versucht. Dabei wird die Zystenhöhle eröffnet und aus ihr eine reichliche Menge schokoladenbrauner Flüssigkeit entleert. Nach Abtragung eines größeren Streifens der Schleimhautdecke zusammen mit dem Zystenbalge gelingt es, den Zystenbalg von der Schleimhaut zu trennen und umfangreich abzutragen. Bei der Exzision dieses Streifens des Zystenbalges wird eine Arterie angeschnitten. Da eine stärkere Blutung auftritt, wird zur Unterbindung und Umstechung geschritten. Die Höhle ist 4 cm tief und 4 cm breit und ist von rötlichem, stellenweise oberflächlich blutendem Zystenbalge ausgekleidet. Unter Einschlagen des oberen Schleimhautlappens wird die ganze Höhle mit einem großen Bausche Jodoformgaze gefüllt. Von der Höhle aus kann man den Zystenbalg nach Nase und Gaumen vorwölben. Dort ist der Knochen ganz geschwunden.

10. VII. Tamponadewechsel. Wunde sieht gut aus. Patient klagt, daß er schlecht sprechen könne, sobald die Tamponade entfernt sei.

14. VII. Wunde gut. Tamponade wird nicht erneuert.

Wir müssen wohl annehmen, daß durch die Schaffung einer Nebenhöhle im Munde die Bedingungen der Sprache sich ändern, woran sich die Patienten erst gewöhnen müssen, was bei unseren beiden Patienten einige Tage dauerte. Daß Hesses Patientin das nicht lernte, führt Hesse wohl mit Recht darauf zurück, daß bei ihr ein großer Defekt am Alveolarfortsatze bestand, ein Umstand, der der Abbildung nach auch bei Dependorfs Patienten sich vorfindet. Daher weist Hesse darauf hin, „den Bogenschnitt nicht zu tief, nicht bis nahe an den Kamm des Alveolarfortsatzes zu verlegen".

Trotz der guten Erfolge der Exzisionstherapie ist Partsch seit einiger Zeit zur Exstirpation von Zysten übergegangen, allerdings mit großer Auswahl. Die Operation besteht in breiter Aufklappung der Schleimhaut, Ausschälung des Zystenbalges mit dem Partschschen Zystenlöffel, Naht. Die Heilung geht unter Anfüllung der Knochenhöhle mit sterilem Blute vor sich (Schedescher Blutschorf). Eine Jodoformknochenplombe, wie sie von Mayrhofer und Ernst empfohlen worden ist, wurde nie angewendet. Die Unterschiede dieser Methode gegenüber der früher von anderer Seite geübten Exstirpation bestehen darin, daß der Zystenbalg nicht ausgekratzt, sondern möglichst in toto entfernt wird, zweitens in der primären Naht. Die Zahl der Zysten, die nach dieser Methode zu behandeln sind, ist eng begrenzt. Indiziert ist die Exstirpation bei kleinen Zysten, bei deren Exstirpation weder eine Eröffnung des Antrums, noch der Nase, noch eine Perforation des Gaumens zu befürchten ist, und besonders bei solchen, die in unnachgiebigem Knochen gelegen sind, so daß ihre Schrumpfung bei der Exzisionstherapie lange Zeit beanspruchen würde. Man kann sich in den meisten Fällen über das einzuschlagende Verfahren erst nach Eröffnung der Zyste schlüssig werden. Sobald sich beim Luftpressen bei zugehaltener Nase die nasale Zystenwand

bewegt, sobald sich unter dem vom Gaumen her geübten Fingerdrucke eine Bewegung der palatinalen Zystenwand zeigt, unterlasse man die Exstirpation und bleibe bei der alten Methode! Im Unterkiefer wird das Wachstum der Zyste bis zum Canalis mandibularis der Exstirpation ein Hindernis setzen, da dann unter Umständen Verletzung der Gefäße bezw. des Nerven zu befürchten ist. Es verfallen also dem von uns geübten Exstirpationsverfahren nur kleine Zysten. Im Gegensatz hierzu behauptete Szabó, daß sich zur „Radikaloperation", d. h. völligen Entfernung des Zystenbalges nur größere Zysten eignen; er empfiehlt bei kleineren absichtlich ein Rezidiv eintreten zu lassen. Diese Ansicht widerspricht den an der Spitze der Therapiebesprechung zitierten Worten Dupuytrens, dürfte sich daher nicht als Methode empfehlen.

Die Vorteile der Exstirpation bestehen in dem primären Schlusse, so daß also die, wenn auch geringe, so doch bestehende Belästigung des Patienten infolge des Vorhandenseins einer Höhle im Munde wegfällt. Die Nachteile bestehen in der größeren technischen Schwierigkeit des Eingriffes, sodann in dem Auftreten einer stärkeren reaktiven Schwellung, die größere Dimensionen erreichen und in den ersten Tagen nicht unerhebliche Schmerzen verursachen kann. Diese unangenehme Nebenerscheinung ließ sich allerdings meist mit einem äußeren Druckverbande auf ein Minimum reduzieren. Ein Fall, bei dem gleichzeitig auf der einen Seite nach der Exzisions-, auf der anderen nach der Exstirpationsmethode operiert wurde, beleuchtet die Verhältnisse wohl am klarsten:

Fall 29. Emma P, 14 Jahre, 20. VI. 1910. Patientin kommt wegen einer Auftreibung an der fazialen Wand des linken Oberkiefers, die sie zuerst im März bemerkte. Der Auftreibung ging vorher eine akute Schwellung, die sich über die ganze linke Wange erstreckte, aber bald wieder nachließ. Ab und zu entleert sich etwas Eiter aus dem oberen linken ersten Molar.

Bei äußerlicher Betrachtung sieht man eine Schwellung der ganzen linken Wange. Die Haut ist nicht verändert und läßt sich über einer zirkumskripten, hühnereigroßen Geschwulst mit glatter kugeliger Oberfläche verschieben. Die Geschwulst zeigt Fluktuation. Im Vestibulum oris gewahrt man eine Auftreibung des linken Oberkiefers vom Eckzahn bis zum zweiten Molaren. Wand ist eindrückbar. Auch am harten Gaumen ist eine schwache Vorwölbung vorhanden. Die Zähne des linken Oberkiefers sind mehr oder weniger kariös, der erste Molar hat offene Pulpakammer. Lymphdrüse B ist beiderseits mandelgroß geschwollen und auf Druck unempfindlich.

Auch auf der rechten Seite des Oberkiefers gewahrt man an der Außenfläche des Alveolarfortsatzes bei Palpation in der Gegend des ersten Molaren, der auch tief zerstört ist, eine kirschkerngroße, deutlich umschriebene Geschwulst von glatter Oberfläche, prall gespannter Konsistenz und Fluktuation. Die Schleimhaut ist darüber nicht verändert.

Operation am 22. VI. Bei der Patientin wird unter Novokain-, Lokal- und Leitungsanästhesie zunächst links der Lappenschnitt gemacht, um

von ihm aus die Zyste freizulegen. Aber es gelingt wegen der entzündlichen Verwachsung der Zystenwand mit dem Schleimhautlappen nicht, die Zyste genügend zu isolieren. Es fließt eitriger Zysteninhalt reichlich aus einer Höhle, die 6 cm aufwärts, 4 cm von vorn nach hinten reicht. Ein Teil der Zystenwand wird, soweit er sich isolieren läßt, exzidiert, und die Zyste erweist eine vertikal gestellte Querwand. Tamponade mit Jodoformgaze mit Eintamponieren des Lappens. Die Extraktion von $\underline{6}$ wird angeschlossen.

Auf der rechten Seite wird unter gleichen Bedingungen ein Bogenschnitt gemacht und die vom Knochen bedeckte Zyste durch Abheben des Schleimhautlappens losgelöst. Um sich über die Größe der Zystenhöhle zu informieren, wird ein fünfzigpfennigstückgroßes Stück exzidiert. Nach der Exzision sieht man, daß die Zyste von der Spitze der mesialen Wurzel des oberen ersten Molaren ausgeht. Sie wird nunmehr aus dem Knochen ausgehoben, was ohne Verletzung der Kieferhöhlenschleimhaut, aber unter Bloßlegung derselben gelingt. Dicht in der Nähe der Wurzel zeigen sich weißliche Erhabenheiten auf der Innenwand der Zyste (verfettete Partien). Nach Aushebung der Zyste liegt die mesiale Wurzel frei. Der Zahn wird dann extrahiert und der Schleimhautlappen durch Naht zurückgelagert. Kompressionsverband auf dieser Seite.

24. VI. Kompressionsverband liegt nicht richtig. Kieferklemme mittleren Grades, Schleimhautbelag, Stomatitis. Reinigung des Mundes von den abwischbaren Belägen.

27. VI. Kieferklemme zurückgegangen. Der eingeschlagene Lappen links liegt gut. Tamponade wird erneuert. Die Wundränder rechts sind geschlossen, die Nähte werden entfernt.

11. VII. Rechts primäre Heilung, linke Höhle verkleinert und Ränder epithelisiert.

11. X. Rechts primär verheilt, links auf 4 cm aufwärts verkleinert.

9. V. 1911. Links $1^1/_4$ cm tiefe Höhle.

Es wurden bisher 29 Fälle nach dieser Methode operiert, und bis heute war, trotzdem auch in 3 Fällen die Kieferhöhle eröffnet wurde und mehrmals keine völlige primäre Heilung zustande kam, kein Mißerfolg zu verzeichnen. Von den Fällen, von denen 4 bereits von Partsch veröffentlicht wurden, greife ich noch folgende heraus:

Fall 30. Pauline S., 36 Jahre, 3. V. 1910. Patientin erscheint wegen einer Schwellung am harten Gaumen. Nach ihrer Angabe hat sie vor längerer Zeit eine Fistel in der Gegend der Wurzel des linken oberen seitlichen Schneidezahnes gehabt, deretwegen sie sich zu einem hiesigen Zahnarzt begab, der den Zahn nach längerer Behandlung füllte. Bald darauf stellte sich eine Schwellung am harten Gaumen ein; sie begab sich daher nochmals zu dem sie behandelnden Zahnarzt, der die Füllung entfernte und den Zahn wiederum einige Zeit behandelte.

Äußerlich ist an der Patientin nichts zu bemerken. Bei näherer Untersuchung des Mundes bemerkt man im Vestibulum oris in der Gegend der Wurzel des linken oberen lateralen Inzisivus ein vernarbtes Fistelmaul. Auf der distalen Seite des Zahnes befindet sich eine Kavität, der Wurzelkanal ist offen und der Zahn selbst nach dem mittleren Inzisivus geneigt. Die Schleimhaut auf der labialen Fläche des Alveolarfortsatzes ist gesund und nicht gerötet, der Knochen nicht aufgetrieben. Am harten Gaumen bemerkt man eine halbkugelige Vorwölbung der Schleimhaut etwa in der Größe einer Haselnuß, die sich ziemlich derb anfühlt. Fluktuation besteht nicht.

Behandlung und Wurzelfüllung von $\underline{2}$.

4. V. Operation: Bei der Patientin wird mit bogenförmigem Schnitt die Schleimhaut am Alveolarfortsatz am lateralen Schneidezahn so durchtrennt, daß das Fistelmaul in den Lappen zu liegen kommt. Der Lappen läßt sich nach Durchtrennung des Periostes ohne Schwierigkeit vom Knochen ablösen, der Knochen erscheint glatt, nirgends verdünnt, auf Druck nicht nachgiebig. Der Knochen muß erst 2 mm dick fortgenommen werden, ehe man auf den Zystenbalg kommt. Sobald er bloßgelegt ist, läßt er sich mit dem Löffelelevatorium leicht aus der Knochenhöhle abheben. Dabei zeigt sich, daß die Unterwand bereits durchbrochen ist und zwar in einem kreisrunden Fleck von 1 cm Durchmesser. Auch von dort, wo die Schleimhaut die äußere Wand bildet, läßt sich die Zyste gut abheben und wird in toto aus dem vorderen ungefähr fünfpfennigstückgroßen Knochendefekt über die Wurzelspitze des lateralen Schneidezahnes weggezogen und nach außen gebracht. Die Wurzelspitze wird fortgenommen, weil sie über die äußere Knochenlamelle hinausragt. Die Höhle erweist sich $2^1/_2$ cm tief und 2 cm breit. Nach Säuberung der Höhle wird die Schleimhaut mit sechs Nähten in ihrer ursprünglichen Lage vernäht.

6. V. Leichte Weichteilschwellung, Wunde reizlos.

10. V. Entfernung der Nähte, Gesichtsschwellung ist unter trockenwarmen Umschlägen zurückgegangen. Leichte Lockerung von [2].

6. VI. Geheilt entlassen.

Fall 31. Emma K., 30 Jahre, 31. X. 1910. Patientin gibt an, sie habe seit etwa drei Jahren am linken Oberkiefer eine Schwellung, Schmerzen habe sie nicht gehabt und nur von Zeit zu Zeit ein dumpfes Druckgefühl in der Gegend des linken Oberkiefers. Vor etwa 2 Wochen habe sie sich zu einem Zahnarzt in Behandlung gegeben, der ihr mehrere Wurzeln des linken Oberkiefers extrahierte. Mehrere Stunden nach der Extraktion habe sie bemerkt, daß eine mit Blut vermischte reichliche Flüssigkeitsmenge aus einer der Extraktionswunden geflossen sei.

Äußerlich ist an der Patientin nichts zu bemerken. Bei der näheren Inspektion des Mundes bemerkt man im Vestibulum oris am linken Oberkiefer etwa in der Gegend des ersten oder zweiten Molaren eine haselnußgroße Schwellung, die größte Höhe der Schwellung liegt an der Umschlagsfalte. Der Kieferknochen ist aufgetrieben und so stark verdünnt, daß er sich leicht eindrücken läßt, wobei man Pergamentknittern hört. An der vorderen Seite der Schwellung fühlt man einen scharfen etwa $1^1/_2$ bis 2 cm langen Knochenrand, am Gaumen ist eine Auftreibung nicht wahrzunehmen.

8. XI. Operation: Bei der Patientin wird, da die Größe der Höhle nach dem Röntgenbilde nicht sehr erheblich ist, die Operation begonnen mit einem größeren Schleimhautschnitt unter Lokal- und Leitungsanästhesie und beim Zurückschieben des Periostes konstatiert, daß der Knochen in seiner vorderen Partie gebläht und verdünnt ist, in seiner mittleren Partie vollständig fehlt, so daß die Wand der Zyste bloßliegt. Da sich beim Einstich in die Zyste zeigt, daß sie Kirschgröße nicht überschreitet, wird der Versuch gemacht, die Zystenwand auszulösen und vom Knochen abzuheben. Das gelingt bis auf den Boden des Zahnfaches relativ gut. Hier hängt die Zyste fester an und muß zum Teil mit dem Messer abgelöst werden. Nach vollständiger Freilegung der knöchern umrandeten Höhle erscheinen an der Hinterwand die bloßliegenden Wurzeln des stehenden [7]. Die Höhle wird mit dem Jodbläser desinfiziert und dann der Lappen in seiner alten Lage durch Naht fixiert.

11. XI. Patientin hat am ersten Tage gelegentlich Schmerzen gehabt. Bald trat auch eine Schwellung hinzu, die bis ans Auge reichte, heute bereits etwas abgeklungen ist. Haut leicht verfärbt durch Blutextravasat, weich, nicht schmerzhaft. Gingiva auch leicht geschwollen, aber nicht

faltig, Naht liegt gut. Blutaustritt ist aus der Operationswunde nicht erfolgt, nur ganz kurz nach der Operation. Patientin erhält einen Druckverband, der auch das linke Auge mitfaßt und ruhigstellt.

14. XI. Schwellung bedeutend zurückgegangen, keine Beschwerden. Nähte werden entfernt. Lappen hat sich mit der Schleimhaut gut verbunden.

1. XII. Wunde bis auf einen feinen $^1/_2$ cm langen Gang ganz geschlossen, keine Sekretion, keine Beschwerden.

14. XII. Geheilt entlassen; der schmale Spalt, der bis jetzt bestand, vollkommen geschlossen.

Fall 32. Elfriede F., 15 Jahre, 10. I. 1911. Patientin bemerkt seit ungefähr 6 Wochen am linken Oberkiefer in der Gegend der beiden Prämolaren eine Auftreibung, die ihr weder früher noch gegenwärtig Schmerzen verursacht.

Äußerlich bemerkt man auf der linken Gesichtsseite neben der Nase eine Schwellung. Auf der linken Seite besteht oberhalb der Prämolaren, von denen der erste Wurzelrest, der zweite tief zerstört ist, eine Auftreibung, die sich am Oberkiefer nach oben hinzieht. Die Auftreibung ist hart, läßt sich jedoch eindrücken und zeigt deutliche Fluktuation. Bei der Punktion entleert sich eine helle Flüssigkeit, das Röntgenbild zeigt in der Gegend der Prämolaren einen Hohlraum und die Wurzeln der Prämolaren stark verdrängt.

11. I. Operation: Bei der Patientin wird Lokalanästhesie gemacht und Leitungsanästhesie durch Injektion in den Nervus infraorbitalis, breiter Bogenschnitt im Vestibulum oris, Abhebung des Schleimhautlappens von der Knochenwand, die auf Druck nachgiebig ist; bei Druck auf die Fläche ballotiert das Messer. Die Ablösung wird ziemlich hoch auf der Vorderfläche des Oberkiefers vorgenommen und dann eine umfangreiche Exzision, um sich über die Höhle zu orientieren. Ausfluß einer Flüssigkeit aus einer glattwandigen Höhle. Die Wurzel von $\lfloor 4$ ragt in die Höhle hinein, wird extrahiert und die Extraktion der Wurzelreste von $\lfloor \underline{5\,6}$ angeschlossen. Da überall die Höhle in der Tiefe von Knochen umgeben erscheint, wird versucht, den Zystenbalg mit dem Zystenelevatorium abzulösen. Es erfolgt die Ablösung mit Leichtigkeit ohne große Behinderung bis auf den untersten, dem Ausgangspunkte der Zyste nahen Teil; jedoch läßt sich auch dieser in toto ohne zu zerreißen entfernen. Die Knochenhöhle, die 3 cm tief und 3 cm lang ist, wird mit dem Jodbläser desinfiziert und durch Naht geschlossen. Da die Extraktionswunden Schwierigkeiten machen, wird eine Naht quer herübergelegt zum Schlusse der Alveole von $\underline{4}$. Kompressionsverband.

13. I. Der Verband hat nicht gut gehalten. Die Wange ist angeschwollen. Die Wunden sind in guter Verfassung, auch die Extraktionswunde beginnt sich zu schließen. Trocken-warme Umschläge.

16. I. Die Schwellung ist vollständig zurückgegangen. Die Wunden sind in guter Heilung; die Nähte werden entfernt.

20. II. Die Extraktionswunden sind noch nicht in demselben Niveau des Alveolarfortsatzes. Sonst Heilung gut.

Fall 33. Anna B., 30 Jahre, 9. II. 1911. Seit einem Jahr bemerkt Patientin rechts oben eine Geschwulst. Vor ca. 5 Monaten hatte sie an dieser Stelle eine Eiterung, die sie sich selbst ausgedrückt hat. Von Zeit zu Zeit hat es wieder geeitert.

Äußerlich keinerlei Schwellung. Über der Wurzelspitze des Wurzelrestes von $2\rfloor$ ist eine geringe Auftreibung fühlbar, an einer Stelle ist der Knochen deutlich eindrückbar. Die Schleimhaut über der Anschwellung ist etwas gerötet. Keine Druckempfindlichkeit.

17. II. Operation: Bei der Patientin wird mit großem Bogenschnitt die rechts oberhalb des lateralen Inzisivus liegende Zyste freigelegt. Der

Knochen ist verdünnt, aber überall noch erhalten. Nach Exzision eines kleinen Stückes übersieht man, daß es sich um eine $1^1/_2$ cm tiefe, $2^1/_2$ cm breite Höhle handelt, die rings vom Knochen umschlossen ist. Deshalb wird der Versuch gemacht, die Zyste zu exstirpieren. Es gelingt leicht mit dem Zystenlöffel, die Zyste aus ihrem Lager zu heben und in toto zu entfernen, nachdem der laterale Inzisivus mit der Zange entfernt worden ist. Abtragung der scharfen Knochenränder mit der Fräse. Jodierung der Höhle, dichte Naht.

21. II. Keine Reaktion. Die Nähte liegen gut.

24. II. Entfernung der Nähte. Die Operationswunde ist geschlossen.

17. III. In der Mitte der Wunde ist eine kleine Nische, in die man mit der Sonde hineinkommt

Vgl. ferner Fall 6.

„Sicherlich liegt in der Exstirpation der Zysten mit primärer Deckung der Schleimhaut ein erheblicher Fortschritt für die Schnelligkeit der Heilung, besonders in den Fällen, wo die Zyste ziemlich starr in unnachgiebigem Knochen gelegen ist“ (Partsch). Es bleibt aber zu Recht bestehen, was Partsch 1897 schrieb: „Bei solchen Zysten, . . . bei denen der Knochen bereits eingeschmolzen, die Zystenwand mehr an die den Alveolarfortsatz deckende Schleimhaut herangerückt ist oder tief in die Knochenhöhle hineinsieht, so daß man den oberen Pol kaum vom Munde aus sehen, viel weniger so erreichen könnte, daß man eine sichere Ablösung der Zystenwand von der Schleimhaut der Kieferhöhle vornehmen könnte, wo ferner die Gefahr besteht, daß man durch die Entfernung der Zystenwand eine breite Eröffnung der Kieferhöhle schafft und damit das harmlose Leiden in einer dem Patienten äußerst lästigen Weise nachhaltig kompliziert, halte ich die Exstirpation des Zystenbalges für geradezu gefährlich und mit Sicherheit nicht ausführbar.“ Das Normalverfahren ist und bleibt die Exzision der äußeren Zystenwand. Die Exstirpation ist, wie dargestellt, „nur ausführbar in bestimmten Fällen unter gewisser Einschränkung, nicht wahllos“ (Partsch).

2. Follikuläre Zysten.

Man kann wohl sagen, daß die Literatur über die follikulären Zysten zu der der Wurzelzysten im gleichen Verhältnis steht, wie die Häufigkeit beider Erkrankungen. Zumal die Genese der Follikularzysten ist nicht sehr reichlich bearbeitet worden. Es bestehen im wesentlichen zwei Ansichten über ihre Entstehung, die von Malassez-Albarran, die sie ebenso wie die Wurzelzysten von den paradentären Epithelresten ableiten, und die von Broca-Magitot, die den Ausgangspunkt im Follikel selbst sehen. Die Broca-Magitotsche Ansicht ist wohl heute die allgemeine, ihr schließen sich auch Perthes und Peckert an. Bei Follikularzysten, die mehrere Zähne enthalten,

denkt Peckert an zystisch entartete Odontome. Perthes schreibt: „Wir nehmen . . . an, daß bei der Entstehung der Follikularzysten es in der Tat der Follikel selbst nebst seinem Inhalte, dem Schmelzkeim, ist, welcher zystisch entartet und welcher entweder nur den einen Zahn bildet, welchen er normalerweise bilden soll, oder aber auch infolge der Störung, die ihn betroffen, überzählige Zähne und Zahnrudimente produziert. Welches die Störung ist, die den Zahnfollikel zur Degeneration veranlaßt, wissen wir nicht". Für diese Störung hat Lartschneider eine Erklärung zu geben versucht. Er nimmt an, daß es infolge Wurzelhauterkrankung eines Milchzahnes zu einer perifollikulären Entzündung der unter ihm liegenden Anlage des bleibenden Zahnes mit einem entzündlichen Ergusse in den Innenraum des Zahnfollikels komme, ähnlich, wie wir auch bei periartikulären Entzündungen (z. B. Osteomyelitis) Gelenkhydrops finden. Die follikulären Zysten der Weisheitszähne glaubt er mit einer entsprechenden Periodontitis des zweiten bleibenden Molaren erklären zu können. Wir kommen auf diese Ansicht noch zurück.

In jüngster Zeit hat Fischer experimentelle Untersuchungen zur Genese der follikulären Zysten angestellt. Er hat in die Umgebung eines Zahnkeimes 2%ige Höllensteinlösung injiziert und in dem Schmelzepithel bezw. seinen Resten Epithelvermehrung und Zystenbildung auftreten gesehen. Er scheint sich also der Malassez-Albarranschen Auffassung über die Entstehung der Follikularzysten anzuschließen. Ob allerdings diese Zystchen, die sich in Fischers Präparaten finden, mit follikulären Zysten im üblichen Sinne in Parallele gestellt werden können, erscheint mir zweifelhaft. In diesen Fällen ist gleichzeitig eine Erkrankung der Keimpulpa eingetreten (Abszeß in der Keimpulpa, Abb. 7); diese Bilder sind vielleicht eher in Parallele mit den Wurzelzysten zu stellen und als — sit venia verbo — Wurzelzysten eines Zahnkeimes zu deuten. Weitere Klärung dieser Frage ist noch abzuwarten.

Wenn wir uns nach unseren 13 Fällen von Follikularzysten zur Genese dieser Zysten äußern wollen, so ist das klinisch nur möglich, soweit Lartschneiders Ansicht in Frage kommt. Einer unserer Fälle scheidet hierbei aus, da nähere Aufzeichnungen über den Fall fehlen.

Von den anderen Fällen sprechen sechs für Lartschneiders Auffassung, d. h. es finden sich bei ihnen neben einer follikulären Zyste tief zerstörte bezw. periodontitische Milchzähne. In Fällen, wo ein Milchzahn bezw. bei einer Weisheitszahnzyste der zweite Molar früher extrahiert wurde, kann man wohl annehmen, daß auch hier weitergehende Zerstörungen vorgelegen haben, und diese Fälle eben-

falls hierher zählen. Der Wichtigkeit dieser Frage entsprechend lasse ich die 6 Krankengeschichten folgen.

Fall 34. Heinrich P., 9 Jahre. 10. I. 1898. (Im vierten Bericht unserer Poliklinik bereits veröffentlicht.)

Der Knabe hat im zweiten Lebensjahre Rachitis gehabt, welche mit Seesalzbädern behandelt wurde; die Milchzähne sind langsam durchgebrochen, und ebenso ist die zweite Dentition verlangsamt. Seit einem Jahre bemerkt die Mutter eine Schwellung am linken Unterkiefer an der Stelle des fehlenden ersten Milchmolars, der wegen starker Schmerzen, die er verursachte, im Jahre 1895 extrahiert wurde.

Reste der Rachitis sind bei dem Knaben noch heute in der Kopfbildung und den Gelenken vorhanden. Es ist an der Außenseite des linken Unterkiefers in der Gegend des Bikuspidaten eine diffuse Geschwulst bemerkbar. Die Haut über derselben ist infolge einer Jodpinselung abgeschilfert. Man fühlt die Geschwulst von außen bei völlig verschieblichen Weichteilen in der vorderen Hälfte des Unterkiefers auf die Außenseite beschränkt, nicht über den Rand hinüberreichend. Im Vestibulum oris sieht man einen ungefähr 5 cm langen, das ganze Vestibulum oris ausfüllenden und in den Zwischenraum zwischen $\frac{|}{3}$ und $\frac{|}{5}$ sich vorwölbenden Tumor, auf dem die Schleimhaut verschieblich ist und weder Rötung noch Schwellung zeigt. An Stelle des Interstitiums zwischen $\frac{|}{3}$ und $\frac{|}{5}$ ist deutlich Fluktuation vorhanden. Dort schimmert auch die Geschwulst bläulich durch. Die äußere Begrenzung bildet eine dünne Knochenschale, die teilweise Pergamentknittern aufweist. Die innere (linguale) Knochenlamelle ist nur wenig vorgewölbt. Drüsenschwellung ist in beiden Submaxillargegenden ebenso wie an den Halsdrüsen vorhanden. Druckempfindlich ist die Geschwulst nicht.

In Bromäthylnarkose wird mit dem Schneidemeißel eine Exzision der äußeren Wand gemacht und damit eine walnußgroße Höhle eröffnet, die mit einer schleimhautähnlichen Membran ausgekleidet ist und an ihrem vorderen unteren Ende den Keim des ersten Bikuspidaten erkennen läßt. Derselbe wird extrahiert, wobei sich zeigt, daß es sich um eine vollentwickelte Bikuspidatenkrone mit schmalem Dentinring und weicher Pulpamasse handelt. Die Höhle wird mit Jodoformgaze austamponiert.

12. I. Leichte Schwellung der Lippe. Patient hat heute morgen etwas gebrochen, was wohl auf das Jodoform zurückzuführen ist. Objektiv geht es sonst gut. Im Vestibulum oris keine Rötung und Schwellung; der Puls etwas klein. Der Tampon liegt gut und wird gelassen.

14. I. Die Mutter bringt die Nachricht, daß der Knabe Scharlach bekommen habe. Während dieser Zeit wurde der Tamponadewechsel in der Wohnung des Knaben vorgenommen. Die Epithelisation der Wundränder war bald erfolgt.

28. II. Nachdem Patient den Scharlach, zu dem sich noch Nephritis und urämische Krämpfe hinzugesellt hatten, überstanden, stellt er sich heute wieder vor. Zwischen $\frac{|}{3}$ und $\frac{|}{5}$ findet sich eine $1^1/_2$ cm lange und 1 cm hohe, von Schleimhaut ausgekleidete Nische, deren rötliches Epithel sich über die Ränder hinweg mit der Mundschleimhaut vereinigt hat. Speisereste halten sich in derselben nicht. Nach dem $\frac{|}{5}$ zu ist eine kleine Nische vorhanden, in der sich aber die Wurzel desselben nicht nachweisen läßt.

2. VII. Man sieht von der ganzen Höhle nichts mehr als eine zwischen $\frac{|}{3}$ und $\frac{|}{5}$ vorhandene seichte Delle und eine intensive Rötung der Gingiva in Größe einer kleinen Bohne an der Übergangsstelle der Gingiva in die Wangenschleimhaut.

20. XI. 1902. Patient stellt sich wieder vor auf besondere Veranlassung. Von der Zyste ist nichts mehr zu fühlen. Hinter dem Eckzahn zieht in das linke Vestibulum hinein eine Reihe mehrerer Falten, vom Zahnfleisch bis hinüber zur Wange. An der Außenseite ist von irgendwelcher Höhle oder Wölbung nichts mehr zu fühlen, ebensowenig von einer Vorwölbung durch einen in der Tiefe sitzenden Zahn. Die Dentur ist insofern vollständig hergestellt, als eine Lücke zwischen den Zähnen nicht vorhanden ist. Eher stehen die vorhandenen Zähne etwas gedrängt. ⌈7 ist durchgebrochen, ⌈6 in richtiger Stellung mit einer Amalgamfüllung auf der Kaufläche. Vorher steht anscheinend ⌐5 etwas gedreht. ⌋4 fehlt. Dicht an ⌈5 steht ⌈3, und zwischen dem Eckzahn und dem relativ großen ⌋2 der ⌈3. Die Artikulation mit dem oberen Gebiß ist hergestellt.

Fall 35. Joseph R., 9 Jahre. 20. II. 1900. Patient gibt an, seit $^1/_2$ Jahr habe er am Unterkiefer links eine Schwellung, die sich, ohne Schmerzen zu bereiten und sonstige Erscheinungen zu machen, bis zu ihrer jetzigen Größe entwickelt habe. Zahnschmerzen, geschwollenes Gesicht habe er nie gehabt. Anderweitige Behandlung sei noch nicht in Anspruch genommen worden.

An dem sonst gesund und für seine Jahre normal entwickelt aussehenden Patienten fällt zunächst eine diffuse flache Schwellung auf, welche von der lateralen Partie des Kinns ausgehend, etwa die erste Hälfte des linken horizontalen Unterkieferastes einnimmt. Die Haut über der Schwellung hat normales Aussehen. Bei Palpation von außen gewahrt man einen Tumor, welcher aus dem Knochen hervorquellend, ganz scharf gegenüber seinem Mutterboden abgegrenzt, sich als eine kugelig vorgewölbte, rundliche Geschwulst dem tastenden Finger darstellt. Der Tumor erstreckt sich in der Größe eines Tauben- bis Hühnereies von der lateralen Kinnpartie aus über die erste Hälfte des horizontalen Astes, geht nicht über den Kieferrand hinaus. Die Konsistenz ist knochenhart, die Haut über der Geschwulst ist verschieblich und normal. Eine kleine Drüse ist zu fühlen.

Beim Öffnen des Mundes zeigt sich folgendes: Es stehen ⌈1 2 3 4 5 6. ⌈$\overset{\circ}{4}$ ist distal, ⌈$\overset{\circ}{5}$ mesial tief kariös. Beide Zähne sind weder auf Wurzel-, Kronen- noch seitlichen Druck empfindlich. Mit der Sonde dringt man tief in die Pulpakammer ein. Das Vestibulum oris ist eingenommen von einer Geschwulst, die sich vom Milcheckzahn ab bis zum ersten permanenten Molar erstreckt. Bei Palpation ergibt sich, daß der Tumor von normaler, verschieblicher Schleimhaut überzogen ist. Man fühlt an der Geschwulst zwei leichte, knotenartige Vorwölbungen, die eine in der Gegend des Milcheckzahnes, die andere in der des zweiten Milchmolaren. Die Geschwulst ist auf Druck nachgiebig und zeigt ganz deutlich Pergamentknittern. Auf der lingualen Seite des Kieferknochens ist nichts Anormales wahrzunehmen. Die Punktionsnadel dringt ohne besonderen Widerstand leicht in den Tumor ein in eine scheinbar umfangreiche Höhle, in der man aber keine Hartgebilde fühlen kann. Dem Zuge der Spritze folgt eine dünne, blutuntermischte Flüssigkeit von gelblicher Farbe. Cholestearin ist makroskopisch nicht wahrzunehmen. Die Flüssigkeit reagiert schwach alkalisch.

Operation: Es wird mit dem Schneidemeißel ein größeres Stück der äußeren Wandung ausgeschnitten zugleich mit den beiden Milchmolaren, was bei der stark verdünnten Knochenwand ohne besondere Schwierigkeit gelingt. Dabei ergießt sich noch der Rest des flüssigen Inhaltes in die Mundhöhle. Nach gehörigem Ausspritzen der Zyste sieht man die schleimhautähnliche Zystenmembran spiegeln. Am distalen Ende des walnußgroßen Hohlraums steht die Krone des zweiten Bikuspidaten, während vom ersten nichts zu sehen ist. Die Höhle wird tamponiert.

3. III. Am Boden sind die Keime beider Bikuspidaten sichtbar. Größe der Höhle von vorn nach hinten 2 cm und von oben nach unten $^3/_4$ bis 1 cm.

10. VI. 1903. Völlig normaler Unterkiefer. Von einer früheren Zyste ist nichts zu bemerken.

Fall 36. Karl S., Pferdeknecht, 18 Jahre. 12. XI. 1902 (von Else Hamecher publiziert.)

Nie Zahnschmerzen. Einmal im Munde ein Zahngeschwür, auch sehr oft Gesichtsschwellungen dort und an anderer Stelle. Seit zwei Monaten ist es außen offen und eitert.

Patient zeigt jetzt ein Geschwür an der rechten Wange, dessen Grund knopfartig erhaben sich vorwölbt. Die ungefähr bohnenförmige Stelle zeigt ziemlich lebhafte Sekretion. Diese Zone ist siebförmig durchbrochen. Eiterige Sekretion auf Druck recht bedeutend. Sonde dringt 5 cm in die Tiefe und läßt sich frei hin- und her bewegen, so daß sie sich in einem beträchtlichen Hohlraum befinden muß.

Bei Betrachtung der Mundhöhle fällt auf, daß eine Anzahl von Milchzähnen und Wurzelresten derselben persistieren, während bleibende Zähne in der Zahnreihe fehlen. Die Dentur zeigt folgendes Bild: $\frac{7\,6\,\overset{\circ}{5}\,4\,\overset{\circ}{3}\,2\,1|}{}$.

Am rechten Oberkiefer ist die faziale Kieferwand oberhalb des Alveolarfortsatzes breit vorgewölbt, in der Ausdehnung von $\underline{6—4|}$, so daß dadurch das Vestibulum oris ausgefüllt ist. Schleimhaut verschieblich; die Schwellung ist knochenhart, unempfindlich, es fehlen wesentliche, entzündliche Erscheinungen der Umgebung.

Operation: Nach Extraktion mehrerer Wurzeln wird zunächst intraoral an die Zyste herangegangen. Nach Schnitt oberhalb der Vorwölbung wird mesial und distal von dem tief kariösen Milchmolaren mit Schneide- und geraden Meißeln die Zystenwand mit dem entsprechenden Kieferstück durchtrennt. Sobald der Zystenhohlraum eröffnet ist, fließt eine große Menge dicken, stinkenden Eiters heraus. Man bemerkt auch bald in der Höhle die Anlage des fehlenden Bikuspidaten, welche, an der Wand der Follikelzyste sitzend, frei mit ihrer Krone in die Höhle hineinragt. Das Stück der Wand (distal), welches den Zahn trägt, wird mit ihm herausgeschnitten. Jodoformgaze-Tamponade der Höhle.

Es wird jetzt außen die Fistel von den verdünnten Hautfetzen befreit und tüchtig ausgelöffelt. Die Sonde gelangt von hier aus durch die Zystenhöhle frei in den Mund. Leichter Tampon außen, Jodoformgaze-vollverband.

Fall 37. Paul R., 5 Jahre. 14. XI. 1907. Seit August 1907 besteht beim Patienten eine Schwellung über $\overset{\circ}{3}|$, die allmählich größer wurde, dann abnahm und schließlich ihre augenblickliche Größe wieder angenommen hat. Zahnschmerzen waren nicht damit verbunden.

Die Besichtigung des Mundes ergibt ein durch Karies stark zerstörtes Milchgebiß. An der bukkalen Seite der rechten Oberkieferhälfte befindet sich eine Geschwulst, die von zwei Zähnen herrührt: Am zweiten Milchmolaren erkennt man deutlich eine Periodontitis, während am Milcheckzahn eine stark fluktuierende Auftreibung wahrnehmbar ist, die nur in ihrem oberen Teile sich noch derb anfühlt. Eine Probepunktion ergibt als Inhalt dieser Geschwulst eine helle Flüssigkeit; Eiter ist nicht vorhanden. Eine Röntgenaufnahme zeigt, daß es sich hier um eine follikuläre Zyste handelt; denn außer den bleibenden Zähnen sieht man in der Gegend der Spitze der Milcheckzahnwurzel ein überzähliges Zahngebilde, das die Form einer Bikuspidatenkrone hat.

Fall 38. Amalie F., 31 Jahre. 10. I. 1910. Patientin gibt an, daß sie im Juli vorigen Jahres eine große Geschwulst in der Gegend des linken aufsteigenden Kieferastes bekommen hätte. Zu Weihnachten hätten sich die Schmerzen noch vergrößert.

Man sieht bei der Patientin auf der linken Gesichtshälfte eine Geschwulst, die vom Jochbein herabziehend, den ganzen aufsteigenden Kieferast bedeckt. Der Kieferwinkel ist frei. Die höchste Erhabenheit der Geschwulst liegt in der Gegend des äußeren Gehörganges. Die Haut ist verschieblich und nicht gerötet. Die Palpation ergibt eine elastisch-harte Konsistenz, wobei jedoch in der Mitte eine kleine Erweichung zu fühlen ist. Ferner ist bei der Palpation ein Reibegeräusch zu hören, ähnlich dem Pergamentknittern. Kieferklemme ist nicht vorhanden. Das Gelenk funktioniert normal.

Bei der Inspektion des Mundes ergibt sich im linken Unterkiefer folgender Zahnbestand: $\lfloor 1\,2\,3\,4$. Das Vestibulum oris ist links vollkommen ausgefüllt, da die entzündete Schleimhaut sich zwischen die beiden Zahnreihen vorwölbt. Infolgedessen ist durch den Aufbiß des oberen Zahnes die Schleimhaut ulzeriert. Auch auf der rechten Seite ist ein kleines Dekubitalgeschwür vorhanden. Die Konsistenz der inneren Geschwulst, die von der Linea obliqua aus sich über den ganzen aufsteigenden Kieferast auf der Außenseite hinzieht, ist elastisch-derb. Eine Punktion ergibt einen braunen, dünnflüssigen Inhalt. Drüse B ist derb geschwollen und auf Druck empfindlich.

Zur Beseitigung der Geschwüre wird eine Ätzung mit 8 % Chlorzinklösung gemacht und der Patientin eine energische Mundreinigung empfohlen.

11. I. Bei der Patientin wird eine große Exzision aus der Schleimhaut, die den Tumor deckt, gemacht und damit die Zystenhöhle eröffnet; diese reicht 5 cm nach hinten. In der Zystenhöhle findet sich unter etwas schwammigem Gewebe die voll entwickelte Krone eines Weisheitszahnes. Nach Ausräumung der Höhle wird auf der Innenseite der Zystenbalg mit der Schleimhaut des aufsteigenden Gaumenpfeilers vereinigt. Auf der Außenseite läßt sich die Vereinigung mit der Schleimhaut nicht herbeiführen wegen der großen Entfernung und weil man sonst den Weisheitszahn wieder überdecken würde. Die Tamponade wird so eingerichtet, daß der Weisheitszahn frei bleibt.

15. II. Die äußere Schwellung ist ganz zurückgegangen. Ein ganz leichtes Knacken beim Kieferöffnen ist noch fühlbar. Die Höhle hat sich sehr verkleinert und dabei über den Weisheitszahn zurückgezogen. Patientin ist jetzt völlig beschwerdefrei.

Fall 39. Gertrud F., 11 Jahre. 10. XII. 1910. Anschwellung am linken Unterkiefer seit über $^1/_4$ Jahr. Am 28. XI. begab sich Patientin in zahnärztliche Behandlung; es wurde innen inzidiert, wobei sich nur Blut entleerte; in den nächsten Tagen wurden ihr zwei Zähne gezogen. Die Anschwellung soll zurückgegangen sein.

Die vordere Hälfte des horizontalen Astes des linken Unterkiefers wird von einer scharf abgegrenzten, etwas auf die Unterseite des Kiefers übergreifenden Schwellung eingenommen, die nicht vom Knochen abzugrenzen ist. Die Haut über der Schwellung ist normal, abhebbar. Im vorderen Teil der Schwellung ist der Knochen eindrückbar, Fingerdruck ergibt ein schwappendes Geräusch. Keine Drüsenschwellung.

Innere Besichtigung: $\lfloor 3\,4\,7$, $\lfloor 3$ im Durchbruche. Zwischen $\lfloor \bar{4}$ und $\lceil \bar{7}$ zwei gut aussehende Extraktionswunden. Der Mundvorhof dieser Gegend ist von einer Geschwulst ausgefüllt, die im hinteren Teile derb ist, im vorderen Teile eindrückbar, wobei aus der vorderen Extraktionswunde unter schwappendem Geräusch mit Luft vermischte Flüssigkeit entweicht.

Die Anschwellung ist nicht schmerzhaft, auch nicht auf Druck. Mit der Sonde gelangt man von der Alveole des vorderen extrahierten Zahnes ($\frac{5}{5}$?) $2^1/_2$ cm in die Tiefe, in die Alveole des hinteren (| 6) kann man nicht eindringen.

12. XII. Operation: Bei der Patientin wird unter Lokalanästhesie ein breiter Schleimhautlappen ausgeschnitten, konvex nach dem Alveolarrande, zu und der Lappen subperiostal abgehoben von der ungefähr 1—2 mm starken Knochenschicht, die eindrückbar ist. Nach Fortnahme der Wand fließt ein größerer Teil Flüssigkeit aus, aus einer $3^1/_2$ cm langen und $2—2^1/_2$ cm tiefen Höhle, die glatt ausgekleidet ist mit einem Balge. Am vorderen Rande der Höhle liegt der zweite Bikuspidat etwas schräg nach hinten oben gerichtet. Da die Höhle ziemlich groß ist, wird von der äußeren Wand noch mehr entfernt, dann der Weichteillappen nach der Tiefe zu eingeschlagen und die Höhle tamponiert. Verband.

14. XII. Leichte äußere Schwellung ohne Verfärbung der Haut. Keine subjektiven Beschwerden. Tampon bleibt liegen. Verband.

24. XII. Lappen liegt gut. Tamponade der gut granulierenden Wundränder.

31. XII. Tampon weggelassen. Patientin wird zur täglichen wiederholten Ausspülung eine Spritze verordnet.

3. I. Die gut ausgekleidete glänzende Höhle wird hier ausgespritzt. Der zweite Bikuspis ist bereits etwas höher heraufgerückt.

16. I. Der Bikuspis ist bereits bequem in der Höhle mit seiner Krone sichtbar. Höhle sonst glatt und glänzend. Ausspritzungen.

4. II. Status idem. Bikuspis ist wieder etwas höher heraufgerückt.

17. II. Schleimhaut der Wange vollkommen in der Zyste angeheilt. Zyste vollkommen ausgeheilt. Bikuspis etwas nach hinten gerichtet.

Von den anderen Patienten standen fünf im Alter von 19 bis 48 Jahren, als sie zur Behandlung kamen. Es ist also nicht verwunderlich, daß sich bei ihnen entzündliche Veränderungen an den Milchzähnen, auch anamnestisch, nicht mehr nachweisen ließen; diese Fälle sind also keinesfalls gegen Lartschneider zu verwerten. Nur in einem Falle (Beobachtung 2 aus Partschs Arbeit von 1892) standen beide Milchmolaren gelockert, ohne daß einer stärkeren Zerstörung Erwähnung getan wird.

Von unseren 13 Fällen fanden sich 7 bei Männern, und 6 bei Frauen. Nach Bayer kommen die Follikularzysten in der Hauptsache bis zum 20. Lebensjahre vor, Perthes gibt das 12.—16. als Prädilektionsalter an. Wir fanden im Alter von

1—10	Jahren:	4
11—20	„	5
21—30	„	2

im 4. und 5. Dezennium je einen Fall. Follikularzysten im höheren Alter (50 Jahre und darüber) haben Jourdain (Salter), Parreidt und Klare beobachtet. — Über die Beteiligung beider Kiefer sind die Ansichten der Autoren geteilt; nach Perthes und Andereya sind die Follikularzysten in beiden Kiefern gleich häufig, nach Peckert im Ober-, nach Parreidt im Unterkiefer häufiger. Wir beobachteten 9 Fälle im Oberkiefer (5 bei Männern, 4 bei Frauen) und 4 im Unter-

kiefer (je 2 bei Männern und Frauen), ohne daraus wegen der geringen Anzahl allgemeine Schlüsse ziehen zu wollen. 8 der Zysten betrafen die rechte, 5 die linke Seite. Alle 13 Zysten enthielten ausgebildete Zähne. Mehrere Zähne oder Zahngebilde in einer follikulären Zyste, wie sie von vielen anderen Seiten beobachtet wurden — Windle und Humphrey fanden sogar 44 Zahngebilde in einer Zyste (Kuhlo) — fanden sich in einem Falle. Es fand sich „ein verkümmerter Zahn, dessen Krone stark resorbiert ist. An den Wänden hängen im Innern des Zystenbalges 3—4 Schmelzblättchen".

Von einem Milchzahnkeim ausgehende Follikularzysten, die Peckert als „äußerst ungewöhnlich" bezeichnet — Edwards (Salter) und Heath beschrieben solche —, kamen nicht zur Beobachtung. Auch mehrere Follikularzysten beim selben Patienten sahen wir nicht. Glaswald (Salter) und Bayer sahen doppelseitige Follikularzysten, Salter Zystenbildung um alle 4 zweiten Molaren, Reinmöller 6 Follikularzysten bei einem Patienten; Perthes zitiert einen von Heath und Magitot erwähnten Fall doppelter Follikularzyste. Für diese Fälle kann Lartschneiders Erklärung natürlich nicht ausreichen. Hier muß es sich um eine gleichzeitige Erkrankung mehrerer Follikel handeln, über deren Ursache sich nichts aussagen läßt.

In zwei Zysten fanden sich überzählige Zahngebilde. 5 Zysten betrafen Bikuspidaten (2 oben, 3 unten). 3 den oberen Eckzahn, je 1 den oberen mittleren Schneidezahn und unteren Weisheitszahn. Das stimmt mit Webers Beobachtungen überein, der die oberen Eckzähne und die Prämolaren als häufigsten Ausgangspunkt der Follikularzysten angibt, während dies nach Parreidt und Perthes die Molaren sind.

4 der follikulären Zysten kamen noch uneröffnet zur Behandlung, 3 waren bereits vereitert, in 3 Zysten wurde Cholestearin nachgewiesen.

Betreffs Ausbreitung und Wachstum der Zysten gilt im allgemeinen das bei den Wurzelzysten Gesagte. Den seltenen Fall eines Durchbruchs nach außen beobachteten wir einmal (Fall 36). Perforation in die Kieferhöhle fand sich ebenfalls einmal.

Über die Therapie gilt dasselbe, was bereits bei den Wurzelzysten gesagt wurde. Auch 4 der Follikularzysten waren anderwärts ohne Erfolg mit Inzision behandelt. Warum Kleider die Totalentfernung der Follikularzysten fordert, während er bei Wurzelzysten für Partschs Methode eintritt, ist nicht ersichtlich. Partsch ist auch bei den Follikularzysten für die breite Exzision der Zystenwand eingetreten. 9 unserer Fälle sind mit bestem Erfolge in

dieser Weise operiert worden. Die Exstirpation haben wir in drei Fällen mit gutem Erfolge ausgeführt. 3 Fälle sind dadurch bemerkenswert, daß sich der in der Zyste liegende Zahn erhalten ließ (Fall 35, 38, 39). In dem ersten dieser Fälle stand drei Jahre nach der Operation der Zahn normal in der Zahnreihe.

3. Zysten nicht dentalen Ursprungs.

Schließlich kamen 9 Kieferzysten in Beobachtung, die keinen Zusammenhang mit dem Zahnsystem hatten, bezw. bei denen ein Zusammenhang mit dem Zahnsystem nicht nachweisbar war. Diese Zysten entstehen, wie Büchtemann und Kolaczek nachgewiesen haben, aus Epithel, das vom Mundepithel abstammt. „Der Gedanke, daß sie von dem Malassezschen Epithelresten aus sich entwickeln, dürfte nicht allzuferne liegen“ (Partsch).

7 dieser Fälle sind bereits anderweitig veröffentlicht (Partsch, Partsch-Treuenfels, Partsch-Perlinski, Neumann). Dazu kommen folgende 2:

Fall 40. Richard H., 8 Jahre, 10. VI. 1904. Die Mutter des Knaben gibt an, daß seit Geburt am rechten Oberkiefer eine Vorwölbung bestehe, die seit $^1/_4$ Jahr größer geworden, aber völlig schmerzlos sei.

Äußerlich sehen wir bei dem Kinde in der Gegend der rechten Fossa canina eine walnußgroße Vorwölbung der Wange, die ungefähr vom unteren vorderen Rande der Fossa canina bis zum Processus zygomaticus des Oberkiefers reicht. Die Haut über dieser Geschwulst ist nicht im geringsten verändert und gegenüber der Umgebung völlig verschieblich, während der Tumor auf dem Knochen fest aufsitzt. Bei Palpation fühlt sich der Tumor von außen knorpelhart an. Die Inspektion des Mundes ergibt folgendes: Im Oberkiefer steht der erste bleibende Schneidezahn, vom durchbrechenden lateralen Schneidezahne sieht man nur die Spitze, an dritter Stelle sehen wir den Milchkaninus, auf den der permanente Prämolar folgt; die Zahnreihe wird beschlossen durch den sechsjährigen Molaren. Zwischen dem Bikuspis und dem Molaren aber erblickt man einen Milchmolaren in völlig perverser Stellung; die Kaufläche ist palatinal gewendet, die Wurzeln liegen entblößt in horizontaler Richtung. Vom Milcheckzahne bis zu dem die Zahnreihe beschließenden permanenten Molaren erstreckt sich auf der Bukkalseite des Processus alveolaris ein Tumor. Bei Palpation bemerkt man, daß seine Konsistenz dieselbe ist, die man bei äußerer Abtastung wahrnahm. Im allgemeinen ist der Tumor elastisch-hart, an einer Stelle jedoch elastisch-weich und wiederum an einer anderen macht sich deutliche Fluktuation bemerkbar. Diese durch Fluktuation sofort auffallende Stelle ist von einem scharfen, harten Rande umgeben. Die palatinale Seite des Processus alveolaris zeigt keine Veränderung.

Operation: Nachdem mit dem Thompsonschen Hebel zunächst der verlagerte Milchmolar extrahiert worden ist, wird die Zyste eröffnet und ein Teil der Zystenwand exzidiert. Die Höhle, die im Vergleich zu dem kleinen Kiefer eine enorme Ausdehnung zeigt, wird mit Jodoformgaze tamponiert.

13. VI. Befinden des Patienten gut. Höhlentiefe 4,5 cm. In der Höhle nichts von Zahn usw. zu bemerken. Ausdehnung nach oben bis zur Orbita.

27. VI. Tiefe der Höhle 4 cm. $\frac{5}{}$ im Durchbruch begriffen.

18. VII. $\frac{5}{}$ deutlich hervorgetreten zwischen $\frac{6}{}$ und $\frac{4}{}$. Höhle völlig glatt und umrandet, 3,5 cm tief.

1. VIII. Tiefe der Höhle knapp 3 cm.

23. V. 1905. Kleine Nische an operierter Stelle, spaltförmig, $^3/_4$ cm tief, vollkommen ausgeglichen. $\frac{5}{}$ normal entwickelt.

Fall 41. Martha Sch., 51 Jahre, 3. VII. 1905. Patientin klagt, seit ungefähr 3 Wochen stechende und juckende Schmerzen an der rechten Hälfte des Unterkiefers zu verspüren. Schon früher sei am rechten Unterkiefer eine Schwellung aufgetreten, nach einiger Zeit aber wieder abgeklungen. Vor 3 Wochen habe die Schwellung von neuem eingesetzt und seit der Zeit stetig zugenommen. Über Schmerzen in den Zähnen der rechten Unterkieferhälfte klagt Patientin nicht; es seien wohl früher Extraktionen notwendig gewesen, doch liege die letzte 19 Jahre zurück. Dagegen gibt Patientin an, daß sie sich vor einiger Zeit einen rechten oberen Mahlzahn habe extrahieren lassen; es sei jedoch eine Wurzel im Kiefer zurückgeblieben, die besonders beim Aufbeißen durch ihren scharfen Rand Schmerzen verursache.

Die äußere Inspektion ergibt eine Schwellung am rechten Unterkiefer, welche sich von der Mitte des horizontalen Astes bis zum aufsteigenden Aste und vertikal über den ganzen Kiefer bis zum unteren Rande ausdehnt. Die Form der Schwellung ist nur annähernd als länglich-rund zu bezeichnen; der palpierende Finger vermag nicht überall gleichmäßig deutlich die Grenzen der ziemlich harten Schwellung abzutasten. Empfindlichkeit bei der Palpation ist nicht vorhanden. Die Weichteile des Gesichtes sind im übrigen wenig verändert, zeigen keine entzündliche Rötung.

Die Inspektion der Mundhöhle zeigt eine Schwellung am rechten Unterkiefer, die sich von der Wangenschleimhaut, das Vestibulum oris ausfüllend, über die bukkale, die obere und die linguale Fläche des Alveolarfortsatzes, und lingualwärts weiter hinab bis zum Mundboden erstreckt. In sagittaler Richtung setzt die Schwellung ein dicht hinter dem zweiten unteren Molaren und reicht bis auf den aufsteigenden Unterkieferast. Die Schleimhaut auf dieser Schwellung und in der Umgebung weist wenig veränderte Farbe, keine entzündliche Rötung auf, auf der oberen Fläche hingegen zeigen sich die Abdrücke von $\frac{8\,7}{}$. Es stehen rechts unten $\frac{7\,5\,4\,3\,2\,1}{}$. Von $\frac{8}{}$ stehen sämtliche Wurzeln miteinander verbunden im Kiefer, und auch ein Teil der Krone ragt aus dem Zahnfleisch hervor, an seiner Bukkalseite starke Zahnsteinablagerung zeigend. Besonders scharf ist der Palatinalrand der Frakturfläche. Druck auf den Zahn löst heftigen Schmerz aus.

Bei Palpation der Schwellung gibt sich deutlich Fluktuation kund. Probepunktion entleert eine leicht fadenziehende, ziemlich stark blutig tingierte, seröse Flüssigkeit mit alkalischer Reaktion.

Operation unter Kokain-Adrenalin. Vorderwand der Zyste lappenförmig exzidiert ohne Hindernisse, etwa pflaumengroß. Höhle glatt, leer, zahnlos, ca. 3 cm lang von vorn nach hinten; andere Dimensionen schwer zu bestimmen. Kieferknochen außen noch vorhanden, aufgetrieben, lingualwärts deutlich geschwunden. Isoformtamponade.

6. VII. Tampon gewechselt. Tampon etwas übelriechend. Schwellung außen. Wundränder schmierig belegt. Neuer Jodoformgazetampon.

10. VII. Tampon entfernt. Wundränder gut. Ausspritzen der Wunde mit Kochsalzlösung; offen ohne Tamponade entlassen. Spülwasser.

6 der Fälle betrafen das männliche, 3 das weibliche Geschlecht; die verschiedenen Lebensalter waren ziemlich gleichmäßig beteiligt: das erste, vierte und fünfte Dezennium mit je 1, das zweite, dritte und sechste mit je 2 Fällen. 4 Fälle betrafen den Oberkiefer, 5 den Unterkiefer (je 3 bei Männern). Die Unterkieferzystome saßen alle, worauf auch Neumann hinweist, am Kieferwinkel. 7 Fälle betrafen die rechte, 2 die linke Seite.

Nur 3 der Zystome kamen uneröffnet in Behandlung; 4 Zysten waren bereits vereitert; zweimal ließ sich Cholestearin im Zysteninhalte nachweisen. In 2 Fällen war die Zystenwand tumorartig degeneriert. Zweimal war auswärts Heilung per incisionem versucht worden.

Die Therapie richtet sich in diesen Fällen nach der Größe des Zystoms. In den beiden mit Tumorbildung einhergehenden Fällen mußten umfangreichere Operationen, in dem einen Falle Exartikulation einer Unterkieferhälfte vorgenommen werden. Einmal wurde der Zystenbalg von außen her exstirpiert. In 5 Fällen wurde mit vollem Erfolge die Partschsche Zystenoperation, wie bei Wurzelzysten vorgenommen, davon einmal, wie bereits oben erwähnt, vom Gaumen aus. Es wird wohl in unkomplizierten Fällen diese Operation ihrer Einfachheit wegen die Methode der Wahl sein, ausgenommen in den Fällen, in denen sich nach den bei der Therapie der Wurzelzysten dargelegten Grundsätzen die Exstirpation vom Munde aus empfiehlt.

Ich gestatte mir, auch an dieser Stelle meinem hochverehrten Chef, Herrn Geheimrat Partsch, für die Anregung zu dieser Arbeit, die freundliche Überlassung des Materials und seine Unterstützung meinen ergebensten Dank auszusprechen.

Literatur.

Albrecht, Über Zysten im Kiefer. D. V. f. Z. 1865. — Andereya Zur Diagnose und Behandlung der Oberkieferzysten. A. f. Lar., Bd. 20. — Astachoff, Über die Pathogenese der Zahnwurzelzysten. D. M. f. Z. 1909. — Baume, Fälle aus der Praxis, D. V. f. Z. 1876. — Bayer, Die Zahnzysten der Kiefer. Inaug.-Diss. Tübingen 1873. — Bayer, Zahnzyste des linken Oberkiefers. D. med. Woch. 1904, Nr. 33. — Boennecken, Über Pulpenamputation. D. Z. i. V., H. 12. — Cattlin, Odont. Soc. of Gr.-Brit. D. V. f. Z. 1868. — Charézime, Kyste paradentaire à développement sinusien, traumatism antérieur. Ref. D. M. f. Z. 1909. — Charvot, Über die Zysten des Kieferperiostes. Korr. f. Z. 1884. — Coleman, Odont. Soc. of Gr.-Brit. D. V. f. Z. 1864. — Dependorf, Zahnzysten. D. M. f. Z. 1910. — Dieck, Anatomie und Pathologie der Zähne und Kiefer im Röntgenbilde. Hamburg 1911. — Dupuytren, Leçons orales de Clinique chirurgicale. Bruxelles 1839. — Ernst, K. K.

Ges. d. Ärzte in Wien. Wien. klin. Woch. 1903, Nr. 25. — Fackeldey, Über Kieferzysten. Ref. D. V. f. Z. 1870. — Fischer & Landois, Zur Histologie der gesunden und kranken Zahnpulpa. D. Z. i. V. H. 7, 9. — Fischer, Experimentelle Untersuchungen über die Entwicklung follikulärer Zysten. D. M. f. Z. 1911, H. 3. — Fryd, System der Erkrankungen der Alveolarfortsätze usw. D. M. f. Z. 1909. — Gerber, Über die rhinoskopische Diagnose und die Behandlung der Kieferzysten. A. f. Lar., Bd. 16. — Grawitz, Die epithelführenden Zysten der Zahnwurzeln. Greifswald 1906. — Grünwald, Über Kieferzysten und Kieferhöhlenzysten und ihre gegenseitigen Beziehungen. Österr.-ung. V. f. Z. 1896. — Haasler, Die Histogenese der Kiefergeschwülste. A. f. klin. Chir. 1896. — Haderup, Zur Punktion und Drainage der Kieferhöhle und Kieferzysten. Korr. f. Z. 1892, S. 351. — Hamecher, Wangenfisteln durch Zahnzysten verursacht. D. M. f. Z. 1903. — Harmer, Über Eiterungen der Kieferhöhle und die Differentialdiagnose zwischen diesen und den Kieferzysten. Österr. Z. f. Stom. 1904. — Heath, Krankheiten der Kiefer. Korr. f. Z. 1888. — Helm, Über Zystenbehandlung mit Formalin. D. z. W. 1903 (V—B). — Hern und Gould, Odont. Soc. of Gr.-Brit. Korr. f. Z. 1894. — Hesse, Sprachstörung nach Freilegung einer Oberkieferzyste. M. M. W. 1911, H. 18 (V—B) und D. M. f. Z. 1911, H. 7. — Hoffmann, Über Kieferzysten. M. M. W. 1903 (V—B). — Jung, Die Karies der Zähne in Scheff, Handbuch der Zahnheilkunde, III. Aufl. — Jungnickel, Beitrag zur Kasuistik der Kieferzysten. Prager med. W.1901. — Kehr, Zur Frage der Wurzelgranulome und -zysten. D. M. f. Z. 1908. — Kleider, Über Zahnzysten. Inaug.-Diss. Jena 1902. — Kleinmann, Korr. f. Z. 1892 (V—B). — Körner, D. M. f. Z. 1900 (V—B). — Körner, Kieferzysten und deren operative und prothetische Behandlung. D. z. W. 1904. — Kuhlo, Die Zahnzysten der Kiefer. Inaug.-Diss. Leipzig 1903. — Kunert, Über die Differentialdiagnose zwischen Zysten und Antrumempyemen. A. f. Lar., Bd. 7. — Lartschneider, Beitrag zur Anatomie und Chirurgie der von den oberen Frontzähnen ausgehenden Kiefererkrankungen. Öster.-ung. V. f. Z. 1907/08. — Lartschneider, Zweizellige (bilokuläre) Oberkieferzyste. Österr.-ung. V. f. Z. 1909. — Lindt. Einige Fälle von Kieferzysten. Ref. Schweiz. V. f. Z. 1902. — Michel, Karies in Ergebnisse d. ges. Zahnheilkunde. I, 2. — Neumann, Einige Fälle von doppelseitigen Wurzelzysten usw. Inaug.-Diss. Breslau 1909. — Pape, Zyste mit Wurzelresektion. D. z. W. 1904 (V—B). — Papsch, Über eine Behandlung des Antrum Highmori mit konsekutiver Zystenbildung. Österr.-ung. V. f. Z. 1894. — Parmentier, Über eine seröse Zyste des Gaumens. Der Zahnarzt 1856. — Parreidt, Über Kieferzysten. D. M. f. Z. 1886. — Parreidt, Über Zahn- und Kieferzysten. D. M. f. Z. 1887. — Parreidt, Beitrag zur Diagnose, Ätiologie und Behandlung der Zahnzysten. D. M. f. Z. 1889. — Partsch, Über Kieferzysten. D. M. f. Z. 1892. — Partsch und Treuenfels, Zweiter Bericht der Poliklinik für Zahn- und Mundkrankheiten des zahnärztlichen Instituts Breslau. D. M. f. Z. 1895. — Partsch und Perliński, Dritter Bericht usw. D. M. f. Z. 1896/97. — Partsch und Kunert, Vierter Bericht usw. D. M. f. Z. 1899. — Partsch, Verletzungen und Erkrankungen der Kiefer. Handbuch der prakt. Chir. Stuttgart 1900. — Partsch, Die Aufklappung der Schleimhautbedeckung der Kiefer. D. M. f. Z. 1905. — Partsch, Die Geschwülste der Mundgebilde. In Scheff, Handbuch der Zahnheilkunde. III. Aufl. — Partsch, Zur Pathogenese der Kieferzysten. D. M. W. 1910 (V—B). — Partsch, Die Behandlung der Kieferzysten. D. M. f. Z. 1910. — Partsch, Werden und Wachsen der Zahnwurzelzysten. Österr. Z. f. Stom. 1911, H. 7. — Peckert, Die Mißbildungen des Gebisses. Jena 1911. — Perthes, Verletzungen und Krankheiten der Kiefer. Stuttgart 1907. — Philipp, Zystenpräparate. D. z. W. 1907. — Preindlsberger und Wodynski, Ein Fall von Zahn-

zyste des Oberkiefers. Ref. Österr.-ungar. V. f. Z. 1901. — Pröll, Zur Mikroskopie der Granulome und Zahnwurzelzysten. D. M. f. Z. 1911, H. 3. — Reinmöller, D. z. W. 1910, S. 457. — Riesenfeld, Über operative Eingriffe an den Kiefern. Österr. Z. f. Stom. 1905. — Römer, Über Wucherungen an der Zahnwurzel. D. M. f. Z. 1899. — Römer, Periodontitis und Periostitis alveolaris in Scheff, Handbuch der Zahnheilkunde. III. Aufl. — Sachse, Über moderne Behandlung von Kieferzysten und Antrumempyemen. M. M. W. 1900. — Salter, Zahntragende Zysten. D. V. f. Z. 1876. — Schlaffke, D. z. W. 1903 (V-B). — Scheff, Bericht über die Entwicklung und Leistungen des k. k. zahnärztl. Universitätsinstitutes im ersten Dezennium seines Bestehens. Österr.-ung. V. f. Z. 1900. — Schuster, Zur Frage der Herkunft des Epithels in Zahnwurzelzysten. D. M. f. Z. 1908. — Seefeld, D. z. W. 1911, Nr. 22 (V—B). — Simpson, Eine Zahnzyste. Ref. D. z. Z. 1911, Nr. 16. — Stoppany, Schweiz. V. f. Z. 1904 (V—B). — Szabó, Bericht der zahnärztl. Klinik der Königl. Universität in Budapest. Österr.-ung. V. f. Z. 1901. — Torger, Heilung einer zystösen Entartung des Oberkiefers durch Wurzelspitzenresektion. Zahnärztl. Rundschau 1905. — Tschmarke, M. M. W. 1901 Nr. 51 (V—B). — Verhandlungen der VI. Jahresversammlung des Vereins Schleswig-Holsteinscher Zahnärzte 1880. D. V. f. Z. 1881. — Weber, Die Krankheiten des Gesichts. Pitha-Billroth, Handb. d. Chir., Bd. 3. — Wedl und Heider, Anatomischer Befund über eine Zyste des Oberkiefers usw. D. V. f. Z. 1865. — Weiser, Heilung einer mit dem Antrum Highmori kommunizierenden Kieferzyste. Österr.-ung. V. f. Z. 1891. — Weiser, Die Resultate der radikalen Behandlung des Alveolar-Abszesses und der Zahnwurzelzyste bei Konservierung des Zahnes. Österr.-ung. V. f. Z. 1900. — Weiser, Operative Behandlung einer großen Zahnwurzelzyste des Unterkiefers. Österr. Z. f. Stom. 1903. — Westphal, Über das Auftreten der Karies in den verschiedenen Lebensaltern. 67. Versamml. d. Naturf. und Ärzte. 1895. — Williger, Zähne und Trauma. D. Z. i. V., H. 16. — Witzel, Über Zahnwurzelzysten, deren Entstehung, Ursache und Behandlung. D. M. f. Z. 1896.

Lebenslauf.

Ich, Paul Rosenstein, bin geboren am 30. August 1887 zu Breslau, bin preußischer Staatsangehöriger jüdischer Religion. Nach Absolvierung des König Wilhelms-Gymnasiums zu Breslau studierte ich von Ostern 1905 ab hierselbst Medizin und Zahnheilkunde und bestand am 20. Juni 1907 die ärztliche Vorprüfung und beendete am 27. Mai 1908 das zahnärztliche Staatsexamen. Während des Winter-Semesters 1908/9 studierte ich in München, sodann wieder in Breslau, wo ich am 23. Mai 1910 das ärztliche Staatsexamen beendete. Vom 6. Juni bis 5. Oktober 1910 war ich Medizinalpraktikant an der medizinischen Abteilung B des Allerheiligen-Hospitals (Prof. Dr. Ercklentz), von da ab an der Poliklinik für Zahn- und Mundkrankheiten des zahnärztl. Instituts der Kgl. Universität (Prof. Dr. Partsch), wo ich noch gegenwärtig als Assistent tätig bin.

Druck von E. Buchbinder (H. Duske), Neuruppin.